

LENFOSELLERDE PERKÜTAN TEDAVİ: TEK VEYA ÇOK SEANS SKLEROTERAPİNİN ETKİNLİĞİNİN KARŞILAŞTIRILMASI

PERCUTANEOUS TREATMENT OF LYMPHOCELE: COMPARISON OF SINGLE AND MULTIPLE SESSIONS SCLEROTHERAPY

¹Ömür BALLI, Okan AKHAN², Devrim AKINCI², Türkmen ÇİFTÇİ²

¹İzmir Katip Çelebi Üniversitesi Atatürk Eğitim ve Araştırma Hastanesi
Radyoloji Anabilim Dalı, Girişimsel Radyoloji Bölümü

²Hacettepe Üniversitesi Tıp Fakültesi, Radyoloji Anabilim Dalı

ÖZ

AMAÇ: Lenfösel tedavisinde perkütan transkateter skleroterapi tekniği uzun yıllardan beri ilk tedavi seçeneği olarak kullanılmaktadır. Bu prospektif randomize çalışmanın amacı tek veya çok seans etanol skleroterapisinin başarı oranlarını, güvenilirlik düzeyini, major ve minor komplikasyonlarını, kısa ve uzun dönem takip sonuçlarını karşılaştırmalı olarak değerlendirmektir.

GEREÇ VE YÖNTEM: Ağustos 2002 – Şubat 2010 tarihleri arasında postoperatif semptomatik pelvik lenfoseli olan 19 hasta çalışmaya dahil edildi. Hastaların tamamı kadın olup, ortalama yaşları 52.5 (25-75) idi.

BULGULAR: Hastalarda mevcut bulunan 26 lenfoselin 12 (%46) tanesine tek seans, 14 (%54) tanesine çok seans skleroterapi işlemi uygulandı. Tek seans işlem sonrası 3 (%25) lenfoselde rekürrens, çok seans sonrası ise 1 (%7) lenfoselde rekürrens ve 2 (%14) lenfoselde apse izlendi. 4 rekürren lenföselde çok seans skleroterapi, apselere ise perkütan kateter drenajı yapıp, uygun antibiyotik verilerek tedavi edildi. Bu işlemlerle birlikte toplam 30 perkütan transkateter etanol skleroterapi işlemi gerçekleştirildi. Çok seans uygulanan hastalarda, ortalama kate-terizasyon süresi 21 (4-55) gündü. Hastaların takip süresi ortalama 21 (1- 96 ay) aydı. İstatistiksel çalışmalarda tek veya çok seans skleroterapi teknikleri arasında anlamlı fark saptanmadı (p=0.270).

SONUÇ: Lenfösel tedavisinde tek seans etanol skleroterapi işlemi ilk seçenek olarak etkin ve güvenilir olup, rekürrenslerde ise çok seans skleroterapi tercih edilebilecek tedavi yöntemidir.

ANAHTAR KELİMELEER: Lenfösel, etanol skleroterapi, tek veya çok seans

ABSTRACT

OBJECTIVE: Percutaneous transcatheter sclerotherapy technique has been used as a first- line therapy for treatment of postoperative pelvic lymphocele for long years. The aim of this prospective-randomized study is to investigate and compare the therapeutic efficacy, reliability, major and minor complications, short and long-term results of single and multisection percutaneous transcatheter ethanol sclerotherapy.

MATERIAL AND METHODS: Between August 2002 and February 2010, 19 patients who had postoperative symptomatic pelvic lymphocele were included in this study. All of them were female and the mean age of patients was 52.5 (range:25-75) years.

RESULTS: 12 (46%) of them were treated with single-session of ethanol sclerotherapy and 14 (54%) of them were treated with multi-session of ethanol sclerotherapy. Recurrence developed in 3 (25%) lymphoceles treated by single-session and 1 (7%) lymphocele treated by multiple-session percutaneous transcatheter ethanol sclerotherapy. Also, abscess developed in 2 (14%) lymphoceles after multiple-session percutaneous transcatheter ethanol sclerotherapy. All of the recurrent lymphoceles were treated by multiple-session percutaneous transcatheter ethanol sclerotherapy and abscesses were treated by percutaneous catheter drainage with appropriate antibiotic medication. Totally, 30 sclerotherapy procedures were performed. The mean duration of percutaneous catheter drainage was 21 days (4–55 days). There was no statistically difference between single and multi-session techniques for sclerotherapy of lymphocele (p=0.270). The follow-up period ranged from 1 to 96 months (mean:21 months).

CONCLUSIONS: As a result, the treatment of lymphocele with single-session sclerotherapy is a safe and effective procedure, however, in recurrent lymphoceles, multi-session sclerotherapy may be the treatment of choice.

KEYWORDS: Lymphocele, ethanol sclerotherapy, single or multi-session

Geliş Tarihi / Received: 26.12.2018

Kabul Tarihi / Accepted: 26.03.2019

Yazışma Adresi / Correspondence: Uzm.Dr.Ömür BALLI

İzmir Katip Çelebi Üniversitesi Atatürk Eğitim ve Araştırma Hastanesi, Radyoloji Anabilim Dalı, Girişimsel Radyoloji Bölümü

E-mail: omurballi@gmail.com

Orcid No: 0000-0001-6593-649X

GİRİŞ

Pelvik lenfoseller, en sık ürolojik ve jinekolojik malignansilerde yapılan lenfadenektomi veya renal transplantasyon sonrası gelişirler. Lenfosel insidansı %8-48 aralığındadır (1,2). Lenfosellerin büyük çoğunluğu asemptomatiktir. %4-7'si ise semptomatik olup, tedavi gerektirirler (3).

Lenfosellerin tedavisi geleneksel olarak cerrahi ve perkütan olmak üzere iki ana grupta toplanabilir. Son yıllarda ise bu tedavilere ek olarak lipiodol ve glue kombinasyonu ile yapılan intranodal lenfanjiyografi ve lenfatik embolizasyon da eklenmiştir (4,5). Bununla ilgili çalışmalar henüz vaka serileri şeklinde olup, özellikle dirençli lenfosellerde %80'nin üstünde başarı elde edildiği bildirilmektedir (6-8). Cerrahi tekniklerin komplikasyon oranları ve teknik zorlukları, perkütan tedaviyi günümüzde tercih edilen bir tedavi yöntemi haline getirmiştir (9). Görüntüleme eşliğinde basit aspirasyon perkütan tedavide ilk tanımlanan yöntemdir. Ancak yüksek rekürrens ve enfeksiyon oranları sebebiyle, günümüzde artık tedavi amacıyla kullanılmamaktadır (10). Tanımlanan diğer yöntem perkütan kateter drenajı olup ilk defa 1983 yılında Aronowitz ve Kaplan tarafından gerçekleştirilmiştir (11). Perkütan transkateter aracılı skleroterapi işlemini ise ilk kez Teruel ve ark. Povidone-Iodine (PI) kullanarak gerçekleştirmiştir (12). Daha sonra yapılan farklı çalışmalarda ise sklerozan madde olarak PI, etanol, tetrasiklin, ve bleomisin başta olmak üzere bir çok madde kullanılmıştır (13-16). Birçok sklerozan madde içerisinde bu çalışmamızda %95'lik etanol tercih edilmiştir. Etanolün etki mekanizması protein denatürasyonu, hücre ölümü ve fibröz skar oluşturmasıdır. Etanolün tercih edilmesinin başlıca sebebi; etkin bir sklerozan ajan olup, yan etkilerinin az, ucuz ve kolayca erişilebilir olmasıdır (10).

Perkütan transkateter etanol skleroterapi (PTES) tekniği ilk olarak Akhan ve ark. tarafından tanımlanmış ve %88 başarı oranı ile gerçekleştirilmiştir (17). Perkütan transkateter skleroterapi tekniğinin uygulanmasında kullanılan iki ayrı yöntem mevcuttur. Bunlar tek seans ve çok seans skleroterapidir. Bu iki yöntemi karşılaştıran prospektif, randomize kontrollü bir çalışma literatürde mevcut değildir. Akhan ve ark. 2007

yılında yaptıkları retrospektif bir çalışmada çok seans skleroterapinin %90, tek seans skleroterapinin ise %100 başarılı olduğu bildirilmiştir (18).

Bu prospektif randomize çalışmanın amacı, pelvik lenfosellerin perkütan tedavisinde tek seans ve çok seans etanol skleroterapisinin teknik başarı oranlarını, güvenilirliğini, major ve minor komplikasyonlarını, kısa ve uzun dönem takip sonuçlarını karşılaştırmaktır.

GEREÇ VE YÖNTEM

Hastalar

Ağustos 2002 – Şubat 2010 tarihleri arasında bölümümüze lenfosel tanısı ile refere edilen 19 hasta prospektif ve randomize olarak çalışmaya dahil edildi. Bu hastalarda toplam 26 lenfosel tespit edildi ve 30 perkütan transkateter etanol skleroterapi (PTES) işlemi US ve floroskopi kılavuzluğunda gerçekleştirildi. İşlemlerin 12 (%40) tanesi tek seans, 14 tanesi ise çok seans perkütan transkateter etanol skleroterapi (PTES) olarak uygulandı. Hastaların 7 (%37) tanesinde 2 adet, 12 tanesinde ise 1 adet lenfosel mevcuttu. Hastaların 14 (%74) tanesinde pelvik ağrı, 3 (%16) tanesinde ele gelen kitle, 2 (%11) tanesinde derin ven trombozu, 2 (%11) tanesinde hidroüreteronefroz (HUN), 2 (%11) tanesinde bacak ödemi, 1 (%5) tanesinde ise ateş tedavi endikasyonlarını oluşturmaktaydı.

Hastaların tamamı kadın olup, ortalama yaşları 52.5 (25-75) idi. Tüm hastalarda, pelvik lenfoseller jinekolojik malignensi nedeniyle yapılan lenfadenektomi operasyonu sonrasında gelişmişti. Hastaların 14 (%74) tanesine over, 2 (%10) tanesine serviks ve 3 (%16) tanesine endometrium kanseri sebebiyle lenfadenektomi operasyonu yapılmıştı.

Hastalar tek veya çok seans PTES işlemi açısından randomize edilerek çalışmaya dahil edildiler. İşlem öncesi tam kan sayımı, biyokimya ve kanama parametreleri elde edildi. İşlem sırasında ya da sonrasında oluşabilecek kanama riskini azaltmak ve önlemek için INR değerinin 1.5'in altında, tam kan trombosit sayısının 80.000/mm³'nin üzerinde olması gerekmekte olup, bu koşulun sağlanması halinde hastalar işleme alındı.

Tüm işlemler Girişimsel Radyoloji Ünitesi'nde 8 saatlik açlık sonrasında, rutin cerrahi sterilizasyon kurallarına uyularak, anestezi doktorlarınca uygulanan bilinçli sedasyon altında kardiyak monitorizasyon ile izlenerek gerçekleştirildi.

Teknik

Lenfosellerin tek seans PTES ile tedavisinde; hasta supin pozisyonunda yatırılarak ultrasonografi (US) eşliğinde 18 G Chiba iğne ile serbest-el tekniği kullanılarak kistin içerisine girildi ve 10-30 ml kist içeriği aspire edildi. Sonrasında işleme 5 hastada sadece iğne, 7 hastada ise kateter kullanılarak devam edildi. Kateterizasyon uygulanan hastalarda, floroskopi kılavuzluğunda seldinger yöntemiyle kist içerisine 6-8 Fr pigtail kateter (Flexima APDL, Boston Scientific, USA veya Skater, Angiotech, Denmark) yerleştirildi. Daha sonra kist içerisine 10 cc non-iyonik kontrast madde enjekte edilerek kistogram elde olundu ve ekstrevasiyon varlığı araştırıldı. Kavite içerisindeki toplam sıvı miktarı, kavite hacminin maksimum %90'ına ulaşacak şekilde kontrast madde enjeksiyonları yapıldı. Ekstrevasiyon olmadığı saptanan hastalarda kist içeriği; sadece iğne ile işlem yapılanlarda tüme yakın, kateter kullanılanlarda ise tümüyle aspire edilip, başlangıçta hesaplanan tahmini kist hacminin %30-%50'si kadar %95'lik etanol kist içerisine enjekte edildi. Toplam 10-20 dakika beklenildikten sonra verilen etanol tekrar aspire edildi. Skleroterapi tamamlandıktan sonra mevcut kist içeriğinin tamamı aspire edilerek kateter çekildi.

Lenfosellerin çok seans PTES ile tedavisinde; kist içerisine 18 G Chiba iğne ile girildikten sonra floroskopi kılavuzluğunda Seldinger yöntemiyle kist içerisine 7-12 Fr pigtail kateter (Flexima APDL, Boston Scientific, USA veya Skater, Angiotech, Denmark) yerleştirildi ve etanol ile skleroz işlemleri gerçekleştirildi. Sonrasında kateter serbest drenaja bırakılıp, skleroterapi işlemi kateter aracılığıyla iki günde bir tekrarlandı.

Günlük kateterden drenaj miktarı 10 cc'nin altına düştüğünde kistin ortadan kalktığı radyolojik olarak da teyit edilerek kateter çekildi.

Yapılan 7 adet çok seans işlemde ise 2 haftaya kadar hastalara %95'lik etanol ile skleroterapi iş-

lemi uygulandı ancak drenaj beklenen düzeyde azalmadığından, alkolün yanı sıra polidokanol ve/veya Pl 'da sklerozan ajan olarak tedaviye ilave edildi.

Tüm işlemlerde elde olunan kist içeriği mikrobiyolojik (Gram boyama ve kültür), sitolojik ve biyokimyasal incelemeler için laboratuvara gönderildi. Uzun dönem kateterize edilen hastaların sitolojileri olası malignensi varlığını ekarte etmek açısından 3 kez tekrar edildi.

Lenfoselin tahmini hacmi elipsoid hacim formülü (Hacim: derinlik x uzunluk x genişlik x 0.52) kullanılarak hesaplandı. Profilaktik antibiyotik hiçbir hastada kullanılmadı.

Hastaların primer hastalıkları ve bu hastalıklara yönelik tedavileri sebebiyle hastanede yatanlar haricindekiler ayaktan tedavi edildi. Hastalar ve yakınları olası komplikasyonlar ve kateter bakımını konusunda bilgilendirildi. Hastalar periyodik olarak işlemde sonraki 1., 3., 6., 12. aylarda ve sonrasında yılda bir olacak şekilde rekürrens varlığının ve eşlik edebilecek komplikasyonların değerlendirilmesi için US veya BT ile kontrol edildi.

İSTATİSTİKSEL YÖNTEM

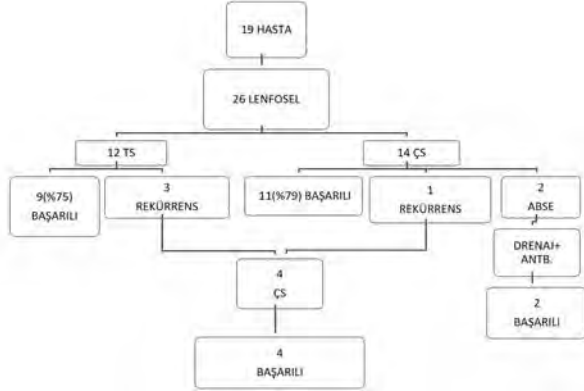
Verilerin istatistiki değerlendirilmesinde SPSS 22 paket programı kullanıldı. Ölçümlerin normal dağılıma uygunluğu Shapiro-Wilk test ile kontrol edildi. Bağımsız grupların ortalamalarının karşılaştırılmasında student t testi (bağımsız gruplarda t testi), bağımlı grupların karşılaştırılmasında ise paired samples t test (eşleştirilmiş örneklem t testi) kullanıldı. Kategorik verilerin değerlendirilmesinde ise ki kare testi kullanıldı. $p < 0.05$ değeri anlamlı olarak kabul edildi.

ETİK KURUL

Çalışma Hacettepe Üniversitesi yerel etik kurulu tarafından kabul edilmiş olup, hastalara işleme alınmadan önce yapılacak işlem ile ilgili ayrıntılı bilgiler verildi. İşleme bağlı gelişebilecek komplikasyonlar işlemi yapacak doktorlar tarafından açıklandı. Bütün hastalara ve yakınlarına, bu bilgilerin yazılı olduğu "aydınlatılmış onam formu" imzalatıldı.

BULGULAR

Pelvik lenfadenektomi yapılan 19 hastanın 26 lenfoseline toplam 30 perkütan transkateter etanol skleroterapi (PTES) işlemi uygulandı. Yapılan ilk işlemde; 26 lenfoselin 12'sine (%46) tek seans ve 14'üne (%54) çok seans PTES işlemi yapıldı. Tek seans yapılan 12 lenfoselin 9'unda (%75) ve çok seans yapılan 14 lenfoselin 11'inde (%79) klinik ve radyolojik olarak rezolusyon izlendi (**Şekil 1**).



Şekil 1: İlk işlem verileri, TS:Tek seans, ÇS:Çok seans

Tek seans yapılan 3 (%25) lenfoselde rekürrens izlenmiştir. Çok seans yapılan 1 (%7) lenfoselde rekürrens, 2 (%14) lenfoselde ise sırasıyla 2. ve 3. ayda geç komplikasyon olarak apse ve apse gelişen hastalardan 1 tanesinde cilde fistülizasyon görüldü.

İkinci işlem olarak; rekürrens izlenen toplam 4 (%15) lenfosele de çok seans PTES uygulandı ve çok seans uygulanan PTES sonucunda toplam 18 işlemin 16'sında (%89) lenfosellerde klinik ve radyolojik olarak rezolusyon izlendi. Tek ve çok seans PTES işlemlerinin başarı oranları arasında istatistiki olarak anlamlı fark bulunmamıştır ($p=0.270$).

Rekürrens görülmeyen lenfosellerin çok seans PTES uygulananlarının hacim ortalaması 483 ml, tek seans PTES uygulananlarının hacim ortalaması ise 576 ml olup, lenfosellerin hacimleri arasında da istatistiki olarak anlamlı fark saptanmamıştır ($p=0.478$).

Rekürrens görülen lenfosellerin ilk hacimleri (ort:315 ml) ile rekürrens görülmeyenler (ort:532 ml) karşılaştırıldığında istatistiki olarak anlamlı fark bulunmadı (**Tablo 1**).

Tablo1: Rekürrens olan gruplarla olmayanlar arasında volüm farkı (Bağımsız gruplarda t-testi)

Hacimler	Rekürrens	N	Ort.	p
	Yok	22	531,87	0.726
	Var	4	315,00	

Apse gelişen 2 lenfosele ise perkütan apse drenajı yapıp, uygun antibiyotik tedavisine alındı. Apseleşen iki lenfoselin de ilk işlem öncesi hacimleri 660 ml ve 925 ml olup ortalama 792.5 ml'dir ve kateterizasyon süresi ortalama 28.5 gündür. İlk işlemde çok seans yapılan lenfosellerden apse gelişmeyen grupta ortalama kateterizasyon süresi 17 gün, apseleşen 2 lenfoselin ise ortalama kateterizasyon süresi 28.5 gündür (**Tablo 2**).

Tablo2: Aps gelişen ve gelişmeyen gruplarda kateterizasyon süresi(gün)

Seans sayısı	N	Standart		95% Ortalama için güvenlik aralığı		
		Ortalama	sapma	Ortalama	çin	
Rekürrens	Yok	11	16,91	11,751	9,01	24,80
	Var	1	6,00	.	.	.
Abse	2	28,50	2,121	9,44	47,56	
Total	14	17,79	11,643	11,06	24,51	

Bu iki grup, hacimler açısından ve kateterizasyon süreleri bakımından karşılaştırıldığında istatistiki olarak anlamlı fark saptanmamıştır ($p=0.901$). Hastalar perkütan kateter drenajı ve uygun antibiyotik ile başarılı şekilde tedavi edilmişlerdir.

Tek seans PTES uygulananların hacimleri 30 ile 2000 ml arasında (ortalama hacim:514), çok seans PTES yapılanların hacimleri ise 30 ile 1750 ml (ortalama hacim:450) arasında olup istatistiki olarak anlamlı bir fark saptanmamıştır ($p=0.324$).

Çok seans PTES işlemleri bir bütün olarak değerlendirildiğinde, ortalama kateterizasyon süresi 21 (4-55) gündür. Enfekte olanlar dahil olmak üzere, rekürrens görülen lenfosellerin kateterizasyon süreleri 16-55 (ortalama:32) gündür. Bu kateterizasyon süreleri arasında istatistiki anlamda fark saptanmamıştır.

Kullanılan alkol miktarı 10 ila 240 ml arasında değişmekte olup ortalama 86 ml'dir. Bu değerler hesaplanan lenfösel hacminin %50'sini geçmemektedir.

Çok seans işlemlerde ise tek seferde verilen alkol miktarları sadece bir işlemde 100 ml'yi geçmekte olup 120 ml'dir.

Komplikasyon

İlk yapılan çok seans PTES işlemlerinin 3 (%21) tanesinde komplikasyon izlendi. 1 (%7) tanesinde kateter dislokasyonu sonucu rekürrens, kalan 2 (%14) tanesinde ise kateterizasyon devam ederken enfeksiyon gelişti. Enfeksiyon saptanan bu iki hastanın tedavilerine uygun antibiyotik eklenerek skleroterapi işlemine devam edildi.

Takip ve uzun dönem sonuçları

Hastaların Eylül 2010 tarihine kadarki takipleri çalışmaya dahil edildi. Hastaların takip süresi ortalama 21 (1-96) aydır. Hastalardan 2 (%10) tanesi işlem sonrası hastanede, 5 (%37) tanesi takipleri sırasında primer hastalıklarına bağlı olarak kaybedildi. Bu hastaların takip süreleri 1 ila 46 ay arasında olup ortalama 18 aydır.

Takipler sırasında 2 (%7) lenfodelde apse, toplam 4 (%14) lenfodelde rekürrens geliştiği görüldü. Apseler perkütan drenaj ve uygun antibiyotik ile tüm rekürrensler ise çok seans PTES ile tedavi edildi ve bu hastaların sonraki takiplerinde tekrar rekürrens saptanmadı.

TARTIŞMA

Geçmiş yıllarda lenfosel tedavisinde cerrahi, ilk tedavi seçeneği olarak kullanılmış olup eksternal drenaj, internal marsupiyalizasyon ve laparoskopik yöntemler tedavide uygulanmıştır. Ancak bunların genel anestezi altında yapılıyor olmaları, postoperatif morbidite ve mortalite riskleri, özellikle laparoskopik yöntemlerin tecrübe gerektirmesi ve tüm lokalizasyonlarda yapılamaması gibi sebeplerle günümüzde minimal invazif perkütan yöntemlerin uygulanma sıklığı artmaktadır (3,9,19–22). Perkütan tedavi ilk kez 1970'lerde basit aspirasyon yöntemi olarak yapılmaya başlanmış ardından perkütan kateter drenajı tanımlanmış ve son olarak da perkütan transkateter skleroterapi tekniği, PI kullanılarak ilk defa Teruel ve arkadaşları tarafından uygulanmıştır (11,12,23–25). PTES ilk defa Akhan ve ark. tarafından 8 hastada ortalama 9 gün kateterizasyon süresi ile uygulanmış ve asemptomatik olan bir vaka ile fibrotik remnant halinde izlenen diğer bir vaka da tedavi edilmiş sayıldı-

ğında başarı oranı %100 olarak bildirilmiştir(17). Bizim çalışmamız, tek seans ve çok seans skleroterapinin etkinliğinin prospektif, randomize bir şekilde karşılaştırıldığı ilk çalışmadır. Bu çalışmada 26 lenfosele toplam 30 PTES işlemi uygulanmıştır. Tek seans PTES' te %75, çok seans PTES'te ise %79 başarı elde edilmiştir. Bulgularımız Akhan (18), Sawhney (14) ve Zuckerman'ın (15) serilerindeki %92, %100 ve %94 başarı oranlarından düşük, Mahrer'in (26) serisindeki %77 başarı oranı ile benzerdir. Ancak asemptomatik rekürrensler, girişimsel radyolojik yöntemlerle tedavi edilen komplikasyonlar ve rekürrens olup tekrar perkütan tedaviye giden hastalar da göz önüne alındığında bu oranlar bizim çalışmamızda %100, Akhan'ın çalışmasında %98, Sawhney'in çalışmasında %100, Zuckerman'ın çalışmasında ise %94 olmuştur. Bu oran Mahrer'in çalışmasında belirtilmemiştir. Çok seans PTES'te ortalama kateterizasyon süresi bizim çalışmamızda 21 gündür. Akhan, Sawhney ve Zuckerman'ın serilerinde ise sırasıyla 11,8, 36 ve 19 gündür. Mahrer'in serisinde ise toplam kateterizasyon süreleri verilmemiş olmakla birlikte haftada bir kere skleroterapi uygulanmış ve ortalama 4 seans skleroterapi yapılmıştır. Bu farklı kateterizasyon süreleri seriler arasındaki etyolojik farklılığa bağlı olabilir. Akhan'ın ve bizim çalışmamızda hastaların çoğunluğunda lenfoseller jinekolojik malignansiler için yapılan lenfadenektomiler sonrasında gelişmiştir (18). Sawhney'in serisinde hastaların büyük çoğunluğunda etyolojik faktör renal transplantasyon, Zuckerman'ın serisinde radikal prostatektomi ve renal transplantasyon, Mahrer'in serisinde ise renal transplantasyon, malignesi ve malignesi dışı sebepler yer almaktadır (14 ,15 ,26).

2000 yılından sonraki çalışmalarda hacmin, seçilecek tedaviyi belirlemedeki ve rekürrens sıklığı üzerindeki rolü üzerinde durulmuş ve büyük olan lenfosellerde çok seans uygulanması genel bir eğilim olarak belirmiştir. Akhan ve ark. 2007'deki çalışmalarında hacmi 150 ml'nin üstündeki lenfosellerde ilk tedavi olarak çok seans PTES, 150 ml'nin altındakilerde ise tek seans PTES uygulamış ve istatistiksel olarak anlamlı bir fark bulmamışlardır (18). Krol ve ark. renal transplant sonrası semptomatik olan 7 lenfosel hastasında basit aspirasyon, sklerozan ajan kullanarak (Doksisiklin, PI, ethanol) ve kullan-

mayarak uyguladıkları perkütan drenaj işlemleri sonucunda 500 ml'den büyük hacimdeki lenfoselleri tedavi edemediklerini belirtmişler ve bu hastaları cerrahi tedaviye yönlendirmişlerdir (27). Mahrer ve ark. çok seans perkutan skleroterapi uyguladıkları çalışmada tedavinin başarılı olduğu grupta hacim ortalaması 216 ml, başarısız olunan grupta ise 1708 ml'dir ve bu değerler istatistiksel olarak anlamlı bulunmuştur(26). Bizim çalışmamızda ise tek seans uygulanan 12 lenfoselin, başarılı tedavi uygulanan 9 tanesinde hacim ortalaması 576 ml, rekürrens görülen 3 lenfoselin hacim ortalaması ise 326 ml olarak bulundu. Bu tek seans işlemlerde düşünülen aksine, büyük hacimlerde de başarı elde edilebilmektedir. Ancak bu sonuçlar hasta sayısının az olması sebebiyle istatistiksel olarak anlamlı bulunmamıştır. Bu konuda tek ve çok seans tekniklerin karşılaştırıldığı prospektif, randomize nitelikte daha büyük serilere ihtiyaç vardır.

Lenfosel tedavisinde kullanılacak sklerozan ajan, uygulanma miktarı ve sıklığı konusunda da literatürde farklı uygulamalar mevcuttur. İlk kullanılan sklerozan ajan olan Pl sonrası etanol, tetrasiklin, bleomisin, fibrin yapıştırıcı, polidokanol gibi bir çok sklerozan ajan ile çalışmalar yapılmıştır (14, 15, 18, 26–28). Literatürde 1995 yılından sonra sklerozan ajan kullanılarak yapılan önemli çalışmaların bir özeti sunulmuştur (**Tablo 3**).

Tablo 3: Literatürde sklerozan ajan kullanılarak yapılan çalışmalar

ARAŞTIRMACI	LS	OH(ml)	KS	SA	EO%	BAŞARI%	BAŞARI%*
SAWHNEY,1996	13	220	36	E	0	100	100
ZUCKERMAN,1997	32	2-1200	19	E	9	94	94
TASAR, 2005	18	230	17	E	11	95 ^a	100
KROL, 2007	7	354	22	D, Pl,E	14	57	100 ^a
AKHAN, 2007 ^b	50	329	12	E	10	100 ^b , 90 ^c	92
MAHRER, 2010	43	356	28 ^c	E,D,Pl	5 ^a	77	77
BİZİM ÇALIŞMAMIZ	30	475	21	E, P, Pl	13	75 ^d , 79 ^e	100

LS:Lenfosel sayısı, KS:Kateterizasyon süresi, SA:Sklerozan ajan
OH:Ortalama hacim, EO:Enfeksiyon oranı

*:Asemptomatik rekürrensler, rekürrens ancak tekrar perkütan yolla tedavi edilenler

&:Sayı belirtilmiş ancak oransal çalışma orijinal metinde verilmemiştir.

a:Cerrahi yöntemler kullanılmıştır.

b: Sadece PTES yapılan hastaların verileri göz önüne alınmıştır.

t:tek seans PTES c:çok seans PTES

E:Etanol, D:Doksisisiklin, P:Polidokanol, Pl:Povidone-Iodine

Bu ajanlar içerisinde, ilk kez Akhan ve ark. kullanımını tariflediği etanol en çok kullanılan, en kolay ulaşılan ve fiyatı en ucuz olan ajandır (17). Yapılan bir maliyet hesaplamasında bir sklerozan tedavi seansında etanolün 0.44, tetrasiklin ve doksisisiklinin 5.4, Pl'nin 0.45 ve bleomisinin 500 dolara mal olduğu gösterilmiştir (14).

Alkol, hesaplanan lenfosel hacminin %30-50'si oranında lenfosel içerisine verilir ancak büyük hacimli lenfosellerde kullanılacak maksimum alkol miktarı ile ilgili farklı uygulamalar mevcuttur. Etanol infüzyonuna bağlı ağrı, vücut ısısında geçici artış, intoksikasyon ve bilinç bulanıklığı gibi yan etkiler mevcuttur (29). Bu nedenle literatürdeki çalışmalarda bu komplikasyonların gelişmemesi için kullanılan alkol miktarının üst sınırı 100 ml olarak bildirilmektedir (10). Sawhney'in çalışmasında kullanılan alkolün üst sınırı 100 ml, Zuckerman'ın ve Mahrer'in çalışmasında ise 60 ml olarak bildirilmiştir. Lenfosel tedavisi ile ilgili kullanılabilecek alkol miktarının üst sınırı ile ilgili bir çalışma yoktur ancak böbrek kistlerinin skleroterapi ile ilgili yapılan çalışmalar mevcuttur. Yapılan bir çalışmada 200 ml'ye varan miktarlarda alkol kullanılmış (30), başka bir vaka sunumunda ise 350 ml alkolün güvenli bir şekilde kullanılabildiği belirtilmiştir ve bu çalışmalarda bir yan etki izlenmemiştir (31).

Bizim çalışmamızda ise tek seans PTES uygulanmasında kullanılan alkol miktarı 10 ila 240 ml arasında değişmekte olup ortalama 86 ml'dir. Bu değerler hesaplanan lenfosel hacminin %50'sini geçmemektedir. Çok seans işlemlerde ise tek seferde verilen alkol miktarları sadece bir işlemde 100 ml'yi geçmekte olup 120 ml'dir. Bu işlemlerden hiçbirisinde yan etki ile karşılaşılmamıştır. Bunun sebebinin; alkol infüzyonunun yavaşça yapılması ve uygulanan intravenöz sedasyon olduğunu düşünüyoruz.

Tedavide kullanılan alkolün hangi sıklıkta verileceği ve kavite içerisinde ne kadar süre tutulacağı konusunda da literatürde bir fikir birliği oluşmamıştır. Birçok çalışmada alkolün lenfosel içerisinde tutulma süresi 20-30 dakika arasındadır. Ayrıca alkolün kistin boyutundan bağımsız olarak, tüm yüzeye temas edebilmesi için en az 20 dakika beklenilmesinin gerektiği belirtilmiştir (10). Ancak özellikle böbrek kistleri ile yapılan çalışmalarda temas süresinin 90 dakikaya kadar çıkarıldığı ve başarının arttığı belirtilmiştir (32).

Sawhney'in (14) çalışmasında skleroterapi işlemi günde en fazla 3 kez olmak üzere haftada 3 kereye kadar uygulanmış ve alkol kavitede 30 dakika tutulmuştur. Zuckerman'ın (15) çalışmasında ise tüm tedavi sürecinde 2'den az olmak üzere skleroterapi yapılmış ve alkol 5-10

dakika arasında kavitede tutulmuştur. Mahrer'in (26) çalışmasında ise skleroterapi işlemi haftada bir kere yapılmış ve alkol kavitede 10 dakika tutulmuştur. Bizim çalışmamızda ise gün aşırı skleroterapi yapılmış olup, alkol kavitede 10-20 dakika tutulmuştur.

Bu çalışmada toplam 30 işlemde 4 (%13) komplikasyon izlenmiştir. Bunlardan 2 tanesi major komplikasyon olan apsedir ve hastalar sırasıyla tedavi bitiminden 2 ve 3 ay sonra bu tanıyla gelmişlerdir. Diğer 2 tanesi ise çok seans PTES tedavisi esnasında gelişen ve minör komplikasyon olarak değerlendirilen sekonder enfeksiyondur. Apseler perkütan drenaj ve antibiyotik ile, çok seans PTES işlemi uygulanırken enfekte olanlar ise uygun antibiyotik eklenerek tedavi edilmişlerdir. Komplikasyonlardan dolayı mortalite gelişmemiştir. Zuckerman'ın (15) serisinde 32 lenfoselin 3 (%9)'ünde, Akhan'ın 2007'deki serisinde (18) ise 50 lenfoselin 5 (%10)'ünde, Taşar'ın (28) serisinde 18 lenfoselin 2 (%11)'inde ve Mahrer'in (26) serisinde 38 lenfoselden 2 (%5)'inde sekonder enfeksiyon gelişmiştir.

Sawhney'in (14) serisinde ise sekonder enfeksiyon gelişmemiştir. Bizim, Akhan'ın ve Zuckerman'ın serisinde profilaktik antibiyotik kullanılmamış olmakla birlikte, Taşar'ın serisinde işlemden önce profilaktik antibiyotik ve Sawhney'in serisinde hastalarda uzun süreli (10 güne varan) antibiyotik kullanılmıştır. Ayrıca Sawhney'in çalışmasında kateter değişiminde de antibiyotik değişikliğine gidilmiştir. Sawhney'in çalışması renal transplant hastalarındaki lenfositler olduğundan dolayı profilaktik antibiyotik kullanımı anlaşılabilir.

Taşar çalışmasında renal transplant hastalarında profilaktik antibiyotik kullanmıştır ancak komplikasyon oranları bizim serimiz ve diğer serilerle benzerdir.

Bu nedenle renal transplantasyona sekonder gelişmeyen lenfositlerde profilaktik antibiyotik kullanılması çoğu zaman gereksizdir.

Çünkü enfeksiyon komplikasyonu düşüktür ve antibiyotik kullanımı, maliyeti ve bakteriyel rezistansı arttırmaktadır. PI, antimikrobiyal etkisi olan bir sklerozan ajandır. Rivera ve ark. PI kullanarak yaptıkları çalışmalarında 19 lenfosit tedavi etmişler ve %15 enfeksiyon oranı bildir-

mişlerdir (33). Bu da alkol kullanımının diğer sklerozan ajanlarla karşılaştırıldığında daha fazla enfeksiyon oluşturmadığını göstermektedir.

Sklerozan ajanların, drenajı azalmayan lenfositlerde belli bir kombinasyonla kullanılması da literatürde üzerinde çalışılan bir konudur. Bizim çalışmamızda tek seans PTES yapılan hastaların hepsinde sadece alkol kullanıldı. Ancak çok seans uygulanan işlemlerin hepsinde ilk hafta sadece alkol verilmiş, 7 tanesine ise 2.haftadan sonra polidokanol ve/veya batikon eklenmiştir.

Krol'ün (27) çalışmasında da doksisisiklin, PI ve etanol birlikte kullanılmıştır. Mahrer'in (26) çalışmasında da etanol, doksisisiklin ve PI kullanılmıştır. Bu ajanların tedaviye eklenmesinin etkisi, yan etkileri veya hangi oranlarda kullanılacaklarının araştırılması için daha geniş prospektif randomize çalışmalara ihtiyaç vardır.

Bu çalışmada; prospektif, randomize şekilde tek ve çok seans PTES tedavisi karşılaştırılmıştır. İki tedavi başarısı arasında istatistiksel olarak anlamlı fark bulunmamıştır. Rekürrens görülen ve görülmeyen lenfositlerin hacimleri arasında da istatistiksel olarak anlamlı fark saptanmamıştır. Apse gelişen iki lenfoselin, apse gelişmeyenlere göre ortalama hacimleri daha büyük ve kateterizasyon süreleri daha uzun olmakla birlikte bu değerler arasında istatistiksel olarak anlamlı bir fark saptanmamıştır.

Çalışmanın kısıtlılıkları, hasta sayısının az olması, farklı sklerozan ajanların, bu ajanların kullanım yöntemlerinin ve farklı etyolojilere bağlı oluşan lenfositlerin dahil edilmemesidir.

SONUÇ

Hacimden bağımsız olarak tek seans skleroterapi işlemi lenfosit tedavisinde bizce ilk seçenek olarak kullanılacak etkili ve güvenilir bir yöntemdir. Çok seans skleroterapi işlemi ise, tek seans sonrası oluşabilecek rekürrens durumlarında uygulanabilecek etkin bir yöntemdir.

KAYNAKLAR

1. Conte M, Panici PB, Guariglia L, Scambia G, Greggi S, Mancuso S. Pelvic lymphocele following radical para-aortic and pelvic lymphadenectomy for cervical carcinoma: incidence rate and percutaneous management. *Obstet Gynecol.* 1990;76(2):268-71.

2. McDougall EM, Clayman RV. Endoscopic management of persistent lymphocele following laparoscopic pelvic lymphadenectomy. *Urology*. 1994;43(3):404–7.
3. Gruessner RWG, Fasola C, Benedetti E, et al. Laparoscopic drainage of lymphoceles after kidney transplantation: indications and limitations. *Surgery*. 1995;117(3):288–95.
4. Itkin M. Lymphatic Intervention Techniques: Look Beyond Thoracic Duct Embolization. *J Vasc Interv Radiol*. 2016;27(8):1187–8.
5. Lee EW, Shin JH, Ko HK, Park J, Kim SH, Sung KB. Lymphangiography to treat postoperative lymphatic leakage: A technical review. *Korean J Radiol*. 2014;15(6):724–32.
6. Smolock AR, Nadolski G, Itkin M. Intranodal Glue Embolization for the Management of Postsurgical Groin Lymphocele and Lymphorrhea. *J Vasc Interv Radiol*. 2018;29(10):1462–5.
7. Baek Y, Won JH, Chang SJ, et al. Lymphatic Embolization for the Treatment of Pelvic Lymphoceles: Preliminary Experience in Five Patients. *J Vasc Interv Radiol*. 2016;27(8):1170–6.
8. Hur S, Shin JH, Lee IJ, et al. Early Experience in the Management of Postoperative Lymphatic Leakage Using Lipiodol Lymphangiography and Adjunctive Glue Embolization. *J Vasc Interv Radiol*. 2016;27(8):1177–1186.e1.
9. Melvin WS, Bumgardner GL, Davies EA, Elkhammas EA, Henry ML, Ferguson RM. The laparoscopic management of post-transplant lymphocele. *Surg Endosc*. 1997;11(3):245–8.
10. Lucey BC, Kuligowska E. Radiologic management of cysts in the abdomen and pelvis. *Am J Roentgenol*. 2006;186(2):562–73.
11. Aronowitz J, Kaplan AL. The management of a pelvic lymphocele by the use of a percutaneous indwelling catheter inserted with ultrasound guidance. *Gynecol Oncol*. 1983;16(2):292–5.
12. Teruel JL, Escobar EM, Quereda C, Mayayo T, Ortuno J. A simple and safe method for management of lymphocele after renal transplantation. *J Urol*. 1983;130(6):1058–9.
13. Petru E, Tamussino K, Lahousen M, Winter R, Pickel H, Haas J. Pelvic and paraaortic lymphocysts after radical surgery because of cervical and ovarian cancer. *Am J Obstet Gynecol*. 1989;161(4):937–41.
14. Sawhney R, D'Agostino HB, Zinck S, et al. Treatment of postoperative lymphoceles with percutaneous drainage and alcohol sclerotherapy. *J Vasc Interv Radiol*. 1996;7(2):241–5.
15. Zuckerman DA, Yeager TD. Percutaneous ethanol sclerotherapy of postoperative lymphoceles. *AJR Am J Roentgenol*. 1997;169(2):433–7.
16. Chin AI, Ragavendra N, Hilborne L, Gritsch HA. Fibrin sealant sclerotherapy for treatment of lymphoceles following renal transplantation. *J Urol*. 2003;170(2 Pt 1):380–3.
17. Akhan O, Cekirge S, Özmen M, Besim A. Percutaneous transcatheter ethanol sclerotherapy of postoperative pelvic lymphoceles. *Cardiovasc Intervent Radiol*. 1992;15(4):224–7.
18. Akhan O, Karcaaltincaba M, Ozmen MN, Akinci D, Karcaaltincaba D, Ayhan A. Percutaneous transcatheter ethanol sclerotherapy and catheter drainage of postoperative pelvic lymphoceles. *Cardiovasc Intervent Radiol*. 2007;30(2):237–40.
19. Längle F, Schurawitzki H, Mühlbacher F, et al. Treatment of lymphoceles following renal transplantation. In: *Transplantation proceedings*. 1990. p. 1420.
20. Pollak R, Veremis SA, Maddux MS, Mozes MF. The natural history of and therapy for perirenal fluid collections following renal transplantation. *J Urol*. 1988;140(4):716–20.
21. Olsson CA, Willscher MK, Filoso AM, Cho SI. Treatment of posttransplant lymphoceles: internal versus external drainage. In: *Transplantation proceedings*. 1976. p. 501–4.
22. Hsu THS, Gill IS, Grune MT, et al. Laparoscopic lymphocelelectomy: a multi-institutional analysis. *J Urol*. 2000;163(4):1096–9.
23. Karcaaltincaba M, Akhan O. Radiologic imaging and percutaneous treatment of pelvic lymphocele. *Eur J Radiol*. 2005;55(3):340–54.
24. Kay R, Fuchs E, Barry JM. Management of postoperative pelvic lymphoceles. *Urology*. 1980;15(4):345–7.
25. Jensen SR, Voegeli DR, McDermott JC, Crummy AB. Percutaneous management of lymphatic fluid collections. *Cardiovasc Intervent Radiol*. 1986;9(4):202–4.
26. Mahrer A, Ramchandani P, Trerotola SO, Shlansky-Goldberg RD, Itkin M. Sclerotherapy in the Management of Postoperative Lymphocele. *J Vasc Interv Radiol*. 2010;21(7):1050–3.
27. Król R, Kolonko A, Chudek J, et al. Did Volume of Lymphocele After Kidney Transplantation Determine the Choice of Treatment Modality? *Transplant Proc*. 2007;39(9):2740–3.
28. Tasar M, Gulec B, Saglam M, Yavuz I, Bozlar U, Ugurel S. Posttransplant symptomatic lymphocele treatment with percutaneous drainage and ethanol sclerosis: Long-term follow-up. *Clin Imaging*. 2005;29(2):109–16.
29. Simonetti G, Profili S, Sergiacomi GL, Meloni GB, Orlacchio A. Percutaneous treatment of hepatic cysts by aspiration and sclerotherapy. *Cardiovasc Intervent Radiol*. 1993;16(2):81–4.

30. Paananen I, Hellström P, Leinonen S, et al. Treatment of renal cysts with single-session percutaneous drainage and ethanol sclerotherapy: long-term outcome. *Urology*. 2001;57(1):30–3.

31. Bozkurt FB, Boyvat F, Tekin I, Aytakin C, Coskun M, Ozkardes H. Percutaneous sclerotherapy of a giant benign renal cyst with alcohol. *Eur J Radiol*. 2001;40(1):64–7.

32. Gasparini D, Sponza M, Valotto C, Marzio A, Luciani LG, Zattoni F. Renal cysts: can percutaneous ethanol injections be considered an alternative to surgery? *Urol Int*. 2003;71(2):197–200.

33. Rivera M, Marcén R, Burgos J, et al. Treatment of Posttransplant Lymphocele with Povidone-Iodine Sclerosis: Long-Term Follow-Up. *Nephron*. 1996;74(2):324–7.