

REJENERATİF ENDODONTİK TEDAVİ PROTOKOLÜNE GÖRE PULPA BOŞLUĞU BARIYERİ OLARAK BİODENTİN VE MTA KULLANIMININ YAPAY OLARAK TAKLİT EDİLMİŞ OLGUNLAŞMAMIŞ KÖKE SAHİP DİŞLERİN KIRILMA DİRENÇLERİNE ETKİSİ

EFFECT OF USING BIODENTINE AND MINERAL TRIOXIDE AGGREGATE (MTA) AS A PULP SPACE BARRIER FOR REGENERATIVE ENDODONTIC PROCEDURES ON THE FRACTURE RESISTANCE OF SIMULATED TEETH WITH IMMATURE ROOTS

Dr. Öğr. Üyesi Yahya GÜVEN*

Dr. Öğr. Üyesi Halit ALADAĞ**

Doç. Dr. Hakan ARSLAN***

Makale Kodu/Article code: 4390
Makale Gönderilme tarihi: 17.05.2020
Kabul Tarihi: 09.10.2020
DOI : 10.17567/ataunidfd.808070

Yahya GÜVEN: ORCID ID: 0000-0001-7895-8241
Halit ALADAĞ ORCID ID: 0000-0001-6794-3845
Hakan ARSLAN: ORCID ID: 0000-0003-4890-1062

ÖZ

Amaç: Bu çalışmanın amacı, rejeneratif endodontik tedavi prosedürüne göre pulpa boşluğu bariyeri olarak biodentin (BD) ve mineral trioksit agregat (MTA)ın kullanımı sonrası yapay olarak taklit edilmiş olgunlaşmamış köke sahip dişlerin uzun süreli kırılma direncini karşılaştırmalı olarak incelemektir.

Materyal Metot: 80 adet çekilmiş maksiller santral diş, her biri 20 dişten oluşan 4 gruba ayrıldı. Pozitif kontrol grubundaki dişlere herhangi bir tedavi uygulanmadı. Kalan dişler apikal foramenden 1 mm çıkılarak 6 Nolu Peeso Freze kadar genişletildi. Kök kanallarının irrigasyon ve dezenfeksiyonu Amerikan Endodontistler Birliği'nin önerdiği rejeneratif endodonti prosedürüne göre yapıldı. Kanalların koronal kısmı mine-sement birleşiminin yaklaşık 3 mm altına kadar MTA ya da Biodentin ile dolduruldu. Negatif kontrol grubundaki kanallar prepare edildiği halde boş bırakıldı. Koronal giriş kavitesi, cam iyonomer ve bunu takiben kompozit rezin ile restore edildi. Dişler fosfat tamponlu salin çözeltisine kondu ve 3 ay boyunca saklandı. Daha sonra her örnek, üniversal test makinesi kullanılarak kırılma testine tabi tutuldu. Maksimum kırılma yükü kaydedildi ve veriler istatistiksel olarak analiz edildi.

Bulgular: Pozitif kontrol grubu en yüksek kırılma direncine sahipti. Negatif kontrol grubundaki kırılma direnci diğer gruplara göre anlamlı derecede düşüktü (P < 0.05). Biodentin ile MTA grupları arasında anlamlı fark yoktu (P > 0.05).

Sonuç: Rejeneratif endodontik tedavi gören enfekte pulpalı olgunlaşmamış dişlerde servikal kök kırılma direnci bakımından MTA ve Biodentin arasında önemli bir fark yoktur.

Anahtar Kelimeler: MTA, Biodentin, Olgunlaşmamış Diş, Regeneratif Endodonti, Travma

ABSTRACT

Aim: The aim of this study was to evaluate the long-term fracture resistance of simulated immature teeth loaded with Biodentine and mineral trioxide aggregate (MTA) as pulp cavity barriers for regenerative endodontic procedures.

Materials and Methods: Eighty extracted human maxillary anterior teeth were allocated into four groups of 20 teeth each. No procedure was applied to the teeth in the positive control group. The remaining teeth were prepared until a size 6 Peeso (1.7 mm) could be passed 1 mm beyond the apex. The root canals were irrigated and disinfected according to American Association of Endodontists considerations for regenerative endodontic procedures. The canals were filled with either Biodentine or MTA to approximately 3 mm below the cemento enamel junction. The negative control canals were left unfilled. The coronal access cavities were restored with glass ionomer followed by composite resin. The teeth were placed in phosphate-buffered saline solution and stored for 3 months. Each specimen was then subjected to fracture testing using a universal testing machine. The peak load to fracture and the fracture resistance were recorded, and the data were analysed statistically.

Results: The positive control group had the highest fracture resistance and differed significantly (P < 0.05) from the other experimental groups. No significant difference was found between Biodentine and MTA (P > 0.05).

Conclusions: Considering the risk of cervical root fracture for pulpless infected immature teeth treated with regenerative endodontic procedures, there was no difference between MTA and Biodentine regarding the resistance to root fracture.

Key Words: MTA, Biodentine, Immature Teeth, Regenerative Endodontics, Trauma,

* Afyonkarahisar Sağlık Bilimleri Üniversitesi, Diş Hekimliği Fakültesi, Endodonti A.D. Afyonkarahisar.

** Atatürk Üniversitesi, Diş Hekimliği Fakültesi, Endodonti A.D. Erzurum.

*** Sağlık Bilimleri Üniversitesi Diş Hekimliği Fakültesi, Endodonti A.D. İstanbul.



GİRİŞ

Kök kanal tedavisi, kök kanal sisteminin mekanik enstrümantasyonunu, kimyasal debridmanın uzaklaştırılmasını ve periradiküler dokunun sağlığının korunması veya iyileştirilmesi üzerine tasarlanmış bir materyal ile doldurulmasını içeren bir kombinasyon olarak tanımlanabilir. Başarılı bir kanal tedavisinin amacı, kök kanal sistemindeki mikroorganizmaları ve patolojik artıkları uzaklaştırmak ve yeniden enfeksiyonunu önlemektir.¹

Pulpa şiddetli bir iritana karşılaştığında pulpa dokusuna ulaşan bakteriler pulpa dokusunun savunma gücünü aştığında enflamasyon başlar ve pulpa dokusunun nekrozuna sonra da periapikal bölgede enfeksiyonlara yol açar.² Travmatik kuvvetler, dişlerde çeşitli oranlarda zarara ve morfolojik bütünlüklerinde bozulmalara neden olur.³ Travma nedeniyle dişin apikalinde bulunan damar sinir paketinin zedelenmesi pulpa dokusunun nekrozuyla sonuçlanmaktadır.⁴

Travmatik diş yaralanmaları, 8-12 yaşlarındaki çocuklarda sıklıkla görülür ve pulpada nekroza neden olabilir.⁵ Bu yaralanmalar gelişmekte olan dişlerin kök oluşumunun durmasına neden olmaktadır. Pulpası enfekte olan olgunlaşmamış dişlerin endodontik tedavisi, kök kanallarının ince dentin duvarları ve geniş apikal açıklığı nedeniyle zorlayıcıdır.⁶ Mine-sement birleşim bölgesindeki ince dentin duvarları çoğunlukla sekonder yaralanmalar (çiğneme kuvvetleri, minör travmalar) sonucu kırılır ve onarılamaz hale gelirler.⁷

Son 15 yıla kadar, enfekte kök kanallı olgunlaşmamış dişlerin tedavisi uzun süreli kalsiyum hidroksit (KH) pansumanı ile yapılan apeksifikasyon ile gerçekleştirilmiştir.⁸ İlk kez Frank⁹ tarafından tanıtılan kalsiyum hidroksit ile apeksifikasyon tedavisi, olgunlaşmamış nekrotik pulpalı daimi dişlerin tedavisinde en çok tercih edilen uygulama olmuştur. Ancak kalsiyum hidroksitin uzun süreli kanal içi uygulanması; kökte kırığa karşı direncin azalması ve hastanın uzun süren randevulara uyum gösterememesi gibi dezavantajlara sahiptir.¹⁰

Olgunlaşmamış nekrotik pulpalı daimi dişlerin tedavisi, kök gelişiminin devamlılığını sağlayarak hem dentin duvar kalınlığının artmasını, hem kök boyunun artmasını teşvik etmek hem de dişin vitalite kazanması için en ideal tedavi şeklidir.¹¹ Nygaard-Östby 1960'lı yılların başlarında, nekrotik pulpalı ve periapikal lezyonlu olgunlaşmış dişlerin kök ucunda yeni vaskülarize doku oluşumunun uyarıldığını göstermiştir.¹²

Rejeneratif endodontik prosedürlerin çoğunda pulpa boşluğu bariyeri olarak biyouyumluluğu ve hermetik kapama özelliği nedeniyle Mineral Trioksit Agregat(MTA)(ProRoot MTA, Dentsply Tulsa, USA) kullanılmaktadır.¹³ Ancak MTA'nın uzun sertleşme süresi, uygulama zorluğu ve dişte renklenme gibi olumsuz özellikleri bulunmaktadır.¹⁴ Rejeneratif endodonti prosedüründe pulpa boşluğu materyali olarak daha güvenilir, biyolojik uyumu daha iyi ve servikal kök kırığına karşı direnci arttıracak bir materyale ihtiyaç duyulmaktadır.¹⁵ Biodentin (Septodont, Fransa), dentin tamir materyali olarak MTA endikasyonu olan durumlarda kullanılmak üzere geliştirilen kalsiyum silikat içerikli bir materyaldir.¹⁶ MTA'ya göre sertleşme süresi daha kısa ve uygulanabilirliği daha kolaydır.¹⁷ İngilizce literatürde, apeksi olgunlaşmamış dişlerde Biodentin ile rejeneratif tedavi protokolü sonrası dişlerin fraktür direncini araştıran yeterli çalışma bulunmamaktadır.

Bu araştırmanın amacı; rejeneratif endodontik tedavi protokolüne göre pulpa boşluğu bariyeri olarak Biodentin ve MTA kullanımının yapay olarak taklit edilmiş olgunlaşmamış köke sahip dişlerin kırılma direncilerine etkisinin karşılaştırmalı olarak incelenmesidir.

MATERYAL METOD

Örneklerin Hazırlanması

Çalışmamızda protetik veya periodontal sebeplerden dolayı çekilmiş, sağlam, kök ucu oluşumunu tamamlamış, benzer boyutlarda, 80 adet üst çene santral dişi kullanıldı.

Dişlerdeki yumuşak doku artıkları ve diş taşları periodontal küret ile temizlendi. Dişler çalışma başlangıcına kadar distile suda oda sıcaklığında bekletildi. Çalışmamızda kullanılacak dişlerden bukkolingual ve meziodistal yönde radyografi alınarak pulpal kalsifikasyon gözlenmeyen dişler çalışmaya dahil edildi. Kök yüzeylerinde herhangi bir çatlak veya kırık olup olmadığını anlamak için stereomikroskop (Novex, Arnhem, Hollanda) altında x20 büyütme ile incelendi. Herhangi bir kırığa veya çatlığa sahip olan dişler elimine edildi ve yerine yeni dişler alındı. Her bir diş mine-sement birleşiminden apikale kadar 13 mm kalacak şekilde kesilerek standardize edildi.

Dişler rastgele 4 gruba ayrıldı; 20 adet diş enstrümanle edilmeden pozitif kontrol grubu olarak belirlendi.

Kalan dişler aşağıdaki şekilde hazırlandı:

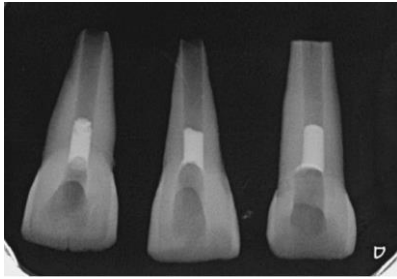
Giriş kavitesi 4 Nolu elmas ront frez ve Endo Z frez kullanılarak yüksek hızlı el aletiyle açıldı.



Tüm dişlerin pulpa artıkları tinererf kullanılarak çıkarıldı ve kanallar 60 Nolu K tipi eğeye kadar genişletildi. Olgunlaşmamış dişi taklit etmek amacıyla tüm kanallar 1 den 6 numaraya kadar olan Pieso Reamerlar ile enstrümente edildi⁵.

6 Nolu Pieso Reamer apikalden 1 mm çıkınca enstrümantasyon işlemi tamamlandı. Enstrümantasyon sırasında kanallar % 1.5'lük sodyum hipoklorit (NaOCl) ile yıkandı. Preparasyon işlemi tamamlandıktan sonra kanallara metronidazol ve siprofloksasin içeren ikili antibiyotik patı 1:1 oranında karıştırılıp yerleştirildi ve ardından kanallar pamuk pelet ve Cavit(3M ESPE, Germany) ile geçici olarak kapatıldı. Dişler 37°C ve %100 nemli ortamda 4 hafta saklandı. 4 hafta sonra antibiyotik pastası kanallardan uzaklaştırıldı. Antibiyotik pastasının kanallardan uzaklaştırılması %17'lik EDTA ve geleneksel iğne irrigasyonu tekniği kullanılarak yapıldı. 20 adet diş negatif kontrol grubu olarak ayrıldı. Ardından kalan 40 diş randomize olarak yapılan intraradiküler tedaviye göre Biodentin ve MTA grublarına ayrıldı. MTA tozu üreticinin talimatlarına göre distile su ile karıştırıldı ardından lentülo ile kanala yerleştirildikten sonra plüger ile kondanse edildi.

Apikalden MTA taşmasını engellemek amacıyla mine-sement sınırının 3 mm altına ıslak pamuk pelet yerleştirilmiştir. Mine-sement birleşim hattından 3 mm kadar apikal bölgeye MTA yerleştirilmiştir uygulanmıştır. MTA'nın sertleşmesi için giriş kavitesi ıslak bir pamuk ve geçici dolgu maddesi ile kapatılmıştır. 24 saat sonra üst dolgu kompozit restorasyonla üst dolgusu yapılmıştır kapatılmıştır. 72 saat sonra dolum kontrolü amacıyla alınan radyograf Şekil 1'de gösterilmiştir. (Şekil 1).



Şekil 1. MTA ile yapılan kök kanal dolgusunun 72 saat sonra alınan radyograf görüntüsü (Şekil 1).

Biodentinin taşmasını engellemek amacıyla mine-sement sınırının 3 mm altına ıslak pamuk pelet yerleştirilmiştir. Biodentin de MTA grubunda olduğu gibi mine-sement hattının 3mm altına kadar kanal içine yerleştirilmiştir.

Sertleşme tamamlandıktan sonra kompozit ile daimi restorasyon yapılmıştır.

Daha sonra 4 gruptaki tüm dişler, fosfat tamponlu salin solüsyonuna(PBS) yerleştirildi ve kırılma direnci açısından test edilinceye kadar 3 ay boyunca %100 nemli ortamda 37°C muhafaza edildi. PBS, 2 haftada bir taze bir solüsyon ile değiştirildi.

Kırma Deneyi

Şekil 2'de 80 adet diş kırma deneyi için 20 mm çapında ve 20 mm yüksekliğinde hazırlanmış plastik silindirik kalıplar içerisinde akrilik rezine gömüldü (Şekil 2).



Şekil 2. Plastik kalıplara yerleştirilmiş 80 adet diş

Akrilik rezine gömmeden önce çevre dokuları taklit etmek amacıyla kökler mine-sement birleşiminin 2 mm aşağısından erimiş mum daldırıldı. Bu sayede yaklaşık 0.2-0.3 mm'lik periodontal ligament boşluğu elde edilmiş oldu. Apikal bölgede mum girişini engellemek için geçici dolgu materyalinden bir bariyer oluşturuldu. Daha sonra dişlerin koronal kısmı dışarıda kalacak şekilde akrilik rezine gömüldü. Alveolar kemik ile diş arasındaki ilişkiyi simule etmek adına akrilik üst kısmı ile bukkal ve lingual mine-sement sınırı arasında 2 mm mesafe bırakıldı⁵.

Polimerizasyon başladığında örnekler çıkarılarak kök yüzeylerindeki mum küret yardımıyla temizlendi ve bu yüzeyler ince bir tabaka halinde enjeksiyon tipi vinylpolsiloxane ölçü maddesi (Elite HD, Zhermack, İtalya) ile kaplandı ve tekrar akrilik rezin içerisine gömülerek polimerizasyon için bekletildi¹⁸.

Kırma deneyi için protez laboratuvarında bulunan Universal test cihazı (UTC) (Instron Corp, ABD) kullanıldı.

3,6 mm çapında paslanmaz çelik küreyle örnekler kuvvet uygulandı. Test makinesinin ucu Şekil 3'te gösterildiği gibi dişin uzun aksıyla 135 derece açı yapacak şekilde palatinal yüze yerleştirildi (Şekil 3).



Şekil 3. Test makinesinin ucu dişin uzun aksıyla 135 derece açı yapacak şekilde yerleştirildi

Kron travmasını taklit etmek amacıyla dişlerin mine-sement birleşim hattının 3mm üst bölgesinden kronun palatinalinden, 1mm/dk hızında kuvvet uygulanmıştır⁵. Dişlerde kırılma gerçekleştiğinde test makinesi durdurularak ekrandaki değerler Newton cinsinden kaydedildi.

İstatistiksel Analiz

Kırma deneyi verilerine göre gruplar arasında homojenite olmadığından farklılıklar tek yönlü varyans analizi (ANOVA) ve Tamhane's Post-Hoc (Çoklu Karşılaştırma) Testi ile değerlendirildi ($p < 0.05$). Normalite testi olarak veriler Kolmogorov-Smirnov Testi ile incelenmiştir ($p > 0.05$).

BULGULAR

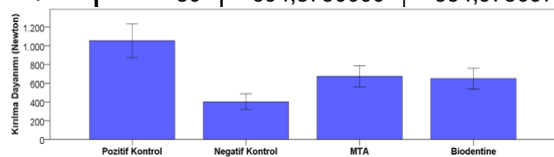
Tüm dişler kökün servikal alanı boyunca 135 derece açı ile kuvvet uygulanmasına bağlı olarak yatay veya dikey olarak kırıldı. Kırılma dirençleri Universal test cihazı kullanarak Newton (N) cinsinden tespit edildi.

Kırılma Deneyi Bulguları

Kırılma deneyi bulgularına ait değerler Tablo 1 ve Şekil 4'de verilmiştir.

Tablo 1. Kırılma Değerleri ve Standart Sapmaları (Newton)

	N	Ortalama	Standart Sapma
MTA	20	674,1900000	240,8032193
Biodentine	20	649,5800000	237,2668997
Poz. Kontrol	20	1053,8400000	385,9044038
Neg. Kontrol	20	401,8900000	179,2074479
Toplam	80	694,8750000	354,9750975



Şekil 4. Kırılma Değerlerinin Sütun Grafikle Karşılaştırılması

Kırılma değerleri arasında farklılıkların bulunduğu ve bu farklılıkların istatistiksel açıdan anlamlı olduğu görüldü ($p < 0.05$).

MTA ve Biodentin gruplarının kırılma dirençleri arasında istatistiksel bir fark bulunmamaktadır ($p = 1,000$). Pozitif kontrol grubunun kırılma direnci MTA ($p = 0,004$), Biodentin ($p = 0,002$) ve negatif kontrol ($p = 0,001$) gruplarından anlamlı derecede yüksektir ($p < 0.05$). Negatif kontrol grubu diğer gruplara kıyasla en düşük kırılma direncini göstermiştir ($p < 0.05$).

TARTIŞMA

Fonksiyonel pulpa dokusunun rejenerasyonu, enfekte kök kanallı olgunlaşmamış daimi dişin apeksifikasyonuna alternatif bir tedavi yöntemi olarak düşünülmür.¹⁹ Yapılan yeni çalışmalar dişin kırılma direncinden ödün vermeden rejenerasyona imkan sağlayan yeni materyal ve prosedürleri hedeflemektedir. Yaptığımız bu çalışmamızda Biodentin ve MTA ile yapılan rejeneratif endodontik prosedürün, yapay olarak taklit edilmiş olgunlaşmamış köke sahip dişlerin kırılma dirençlerine etkisini araştırdık.

Klinik durumu taklit etmek ve rejeneratif endodontik prosedürlerle tedavi edilen olgunlaşmamış bir diş modelinde kök kırılma direncini daha kesin bir şekilde değerlendirmek için, bu çalışmamızın metodolojisi Amerikan Endodontistler Birliği'nin önerdiği prosedürlere göre uygulanmıştır.⁵ Bu prosedüre göre kanallar düşük konsantrasyonda %1.5 NaOCI ardından salinle yıkandı. Dezenfeksiyon protokolünü taklit etmek için 1:1 oranında karıştırılan metronidazol ve siprofloksasin içeren ikili antibiyotik pastası kullanılmıştır. Enfekte pulpalı olgunlaşmamış mandibular premolar dişe uygulanan rejeneratif endodontik tedavi elde edilen ilk başarılı raporda, ikili antibiyotik patı (metranidazol ve siprofloksasin) kök kanal medikamenti olarak kullanılmıştır.²⁰ 30 ay takibi yapılan vakada periapikal lezyonda ve kök gelişiminde iyileşme gözlenmiştir. Başka bir vaka raporunda, üçlü antibiyotik patı kullanılarak aynı başarılı sonuçlar elde edilmiştir.²¹ Bu yazarlar üçlü antibiyotik patı ile pansuman yaparak nekrotik pulpalı ve kronik apseli olgunlaşmamış mandibular premolarları tedavi etmişlerdir. Thibodeau ve Trope 11 hafta boyunca nekrotik olgunlaşmamış santral kesici dişe siprofloksasin, metronidazol ve sefaklor (modifiye üçlü antibiyotik patı) uygulayarak başarılı pulpa revaskularizasyonunu gerçekleştirdiklerini rapor etmişlerdir²².

Rejeneratif endodontik tedavilerde üçlü antibiyotik patının başarılı sonuçlarına rağmen bazı dezavan-

tajları da bulunmaktadır. Koronal renklenme, bakteriyel direnç ve alerjik reaksiyonlar bunlardan bazılarıdır.^{23,24}

Sato ve ark.²⁵ minosiklinin yalnızca sınırlı periyotlarda kullanılması gerektiğini ve diş renk değişimi riski nedeniyle üçlü antibiyotik pastasında minosiklin alternatifinin bulunmasını önermişlerdir.

Montero-Mirallas ve ark.²⁶, ikili antibiyotik patının renklenme yapmadığından rejeneratif tedavide üçlü antibiyotiğe karşı iyi bir alternatif olduğunu vurgulamıştır.

Ruparel ve ark.²⁷ yaptığı çalışmada ikili ve üçlü antibiyotik patı uygulanan apikal papilla kök hücrelerinin sağ kalım oranları araştırılmış ve istatistiksel fark bulunamamıştır.

Çalışmamızda da klinik prosedürü taklit etmek amacıyla metronidazol ve siprofloksasinden oluşan ikili antibiyotik patı kullanılmıştır.

Pulpa boşluğu bariyeri olarak kullandığımız MTA ilk olarak retrograd dolgu maddesi olarak kullanılmış olup, kuafaj, kök ucu kapatılması ve bifurkasyon perforasyonlarının tamiri gibi çeşitli klinik uygulamalarda da kullanılmıştır.²⁸

Perez ve ark.²⁹ MTA'nın doku rejenerasyonunu ve kemik formasyonunu indükleyen ideal bir materyal olduğunu bildirmişlerdir.

Arslan ve ark.³⁰ MTA ile yaptıkları klinik çalışmada başarılı sonuçlar elde etmiş ve rejeneratif endodontik prosedürlerin, geniş periapikal lezyonları olan olgun dişler için alternatif bir tedavi seçeneği olduğunu bildirmişlerdir.

Çalışmamızda kullandığımız diğer materyal Biodentin, MTA'ninkine benzer endodontik endikasyonlara ek olarak dentin restoratif materyal olarak kullanıldığı ileri sürülen bir başka ilgi konusu maddedir.¹⁶ Biodentin; uygulanabilirliği kolay, biyoaktif ve biyouyumlu bir materyaldir.³¹

Biodentin, MTA'ya kıyasla kayda değer bir biyomineralizasyon kabiliyetine sahip materyaldir. Biodentin, dentin-pulpa kompleksi rejenerasyonunun klinik endikasyonları için uygun bir materyal olarak düşünülebilir.³²

Luo Z ve ark.³², Biodentine'in insan diş pulpası kök hücreleri üzerindeki etkisini inceledi ve biodentinin, doğrudan pulpa ile temas halinde yerleştirildiğinde kök hücrelerin çoğalmasını, göçünü ve yapışmasını önemli ölçüde artırdığını bulmuştur; bu da biyoaktiviteyi ve malzemenin biyouyumluluk özellikleri yansıtmaktadır.

Biodentin, MTA'ya oranla daha hızlı sertleşen bir materyaldir, bu hızlı sertleşme süresinin, parçacık boyutunun arttırılması, sıvı bileşene kalsiyum klorür eklenmesi ve sıvı içeriğin azaltılması yoluyla elde edildiği de belirtilmiştir. Sertleşme süresi 9-12 dakikadan daha kısa sürmektedir. Bu sertleşme süresi, diğer kalsiyum silikat materyallerine kıyasla olumlu bir gelişmedir.³³

Subramanyam ve ark.³⁴ yaptığı bir çalışmada, oral doku sıvılarının Mineral Trioksit Agregat (MTA) ve Biodentinin basınç direnci üzerindeki etkilerini araştırmıştır. Yaptıkları çalışmanın sonucuna göre MTA ve Biodentinin basınç direncinin kan ve tükürük gibi oral doku sıvılarıyla kontaminasyondan önemli ölçüde etkilenmediği sonucuna varmıştır.

Elnaghy ve ark.⁵ yaptığı bir çalışmada Biodentin ve MTA ile doldurulan dişlerin kırılma dirençleri arasında fark bulunmamıştır. Bu bulgu Biodentinin enfekte kök kanallı daimi dişlerde rejeneratif endodonti prosedüründe kullanılabileceğini göstermektedir.

Örneklerin kırma testi için özel olarak hazırlanan kalıplara yerleştirilmesi ve sabitlemesi gerekmektedir. Sabitleme ortamı olarak otopolimerizan akrilik ve polimetil metakrilat kullanılabilmektedir³⁵. Naumann ve ark.³⁵ kırılma testlerinde çeşitli test parametrelerinin çalışma sonuçları üzerine etkilerini araştırmışlardır. Yapılan çalışmalarda örneklerin gömüldüğü materyal olarak sıklıkla otopolimerizan akrilik rezin kullanıldığını tespit etmişlerdir. Sirimai ve ark.¹⁸ çalışmalarında örnekleri, dişin doğal destek yapısı ve periodontal ligamentine benzer bir ortam oluşturmak amacıyla akrilik rezin bloklara gömmeden önce ince bir tabaka polivinilsiloksan ölçü maddesi ile kaplamışlardır. Bu madde periodontal ligamenti, akrilik rezin alveolü ve bloklarda kemik soketini taklit etmektedir. Normalde kök yüzeyine gelen rijit kuvvetler bulunmadığından dolayı bu şekilde hazırladıkları deney düzenekleri ile kök yüzeylerine rijit kuvvetlerin gelmesinden kaçınılması sağlanmıştır. Kırılma direnci testinde, sınıf I oklüzyonda maksiller ve mandibular ön dişler arasındaki ortalama temas açısını taklit etmek için 135°'lik bir yüklemeye açısı seçildi.⁵

Grande ve ark.³⁶ kırılma direnci çalışmalarında sıklıkla çekilmiş insan dişi kullanıldığını ve standartizasyon için parametreleri mümkün olduğu kadar minimize etmek için çaba harcanması gerektiğini, buna rağmen bu tür çalışmalarda standart sapmanın geniş aralıkta olduğunu ve bu durumun istatistiksel açıdan kabul edilebilir olduğunu belirtmişlerdir. Kırılma direnci çalışmalarında bu durumun olağan dışı olmadığını,

çekilmiş dişlerin anatomik ve morfolojik farklılıklarından dolayı kaynaklandığını bildirmişlerdir.

SONUÇ

Çalışmamızdaki sonuçlar şu şekildedir:

1. Pulpa boşluğu bariyeri olarak kullanılan Biodentin ve MTA arasında kök kırılma direnci açısından istatistiksel bir fark bulunamamıştır.
2. Hem MTA hem de Biodentin grubu, negatif kontrol grubu ile karşılaştırıldığında kırığa daha yüksek direnç göstermiştir.
3. Pozitif kontrol grubu kırığa karşı diğer gruplardan daha dirençlidir.

Çalışmamızın sonuçlarına göre olgunlaşmamış köke sahip dişlerin rejeneratif endodontik tedavisinde Biodentin, MTA' ya alternatif olarak düşünülebilir bir materyaldir.

Bu çalışma, çalışmayı yürüten tüm yazarlar tarafından okunmuş ve onaylanmış orijinal bir çalışmadır. Herhangi bir yazar, kurum ya da kuruluş ile çıkar çatışması olmadığını belirtmek isteriz.

KAYNAKLAR

1. Ørstavik D, Kerekes K, Molven O. Effects of extensive apical reaming and calcium hydroxide dressing on bacterial infection during treatment of apical periodontitis: a pilot study. *Int Endod J* 1991; 24: 1-7.
2. Theilade E. The microbiology of the necrotic pulp. *Textbook of endodontology*. Blackwell Munksgaard, Oxford, United Kingdom 2003: 111-9.
3. Forsyth C. Treatment planning for traumatized teeth. *Br Dent J* 2013; 214: 319
4. Pitt Ford HE PFT. Harty's endodontics in clinical practice. 5 Baskı. London, UK 2004: 195-213.
5. Elnaghy AM, Elsaka SE. Fracture resistance of simulated immature teeth filled with Biodentine and white mineral trioxide aggregate—an in vitro study. *Dent Traumatol* 2015.
6. Wilkinson KL, Beeson TJ, Kirkpatrick TC. Fracture resistance of simulated immature teeth filled with resilon, gutta-percha, or composite. *J Endod* 2007; 33: 480-3.
7. Hemalatha H, Sandeep M, Kulkarni S, Yakub SS. Evaluation of fracture resistance in simulated immature teeth using Resilon and Ribbond as root reinforcements—an in vitro study. *Dent Traumatol* 2009; 25: 433-8.

8. Kerekes K, Heide S, Jacobsen I. Follow-up examination of endodontic treatment in traumatized juvenile incisors. *J Endod* 1980; 6: 744-8.
9. Frank AL. Therapy for the divergent pulpless tooth by continued apical formation. *J Am Dent Assoc* 1966; 72: 87-93.
10. Cvek M. Prognosis of luxated non-vital maxillary incisors treated with calcium hydroxide and filled with gutta-percha. A retrospective clinical study. *Dent Traumatol* 1992; 8: 45-55.
11. Chueh L-H, Huang GT-J. Immature teeth with periradicular periodontitis or abscess undergoing apexogenesis: a paradigm shift. *J Endod* 2006; 32: 1205-13.
12. Östby BN. The role of the blood clot in endodontic therapy An experimental histologic study. *Acta Odontol Scand* 1961; 19: 323-53.
13. Torabinejad M, Parirokh M. Mineral trioxide aggregate: a comprehensive literature review—part II: leakage and biocompatibility investigations. *J Endod* 2010; 36: 190-202.
14. Boutsoukis C, Noula G, Lambrianidis T. Ex vivo study of the efficiency of two techniques for the removal of mineral trioxide aggregate used as a root canal filling material. *J Endod* 2008, 34: 1239-42.
15. Tuna EB, Dinçol ME, Gençay K, Aktören O. Fracture resistance of immature teeth filled with BioAggregate, mineral trioxide aggregate and calcium hydroxide. *Dent Traumatol* 2011; 27: 174-8.
16. Laurent P, Camps J, De Méo M, Déjou J, About I. Induction of specific cell responses to a Ca 3 SiO 5-based posterior restorative material. *Dent Mater* 2008; 24: 1486-94.
17. Topçuoğlu G, Topçuoğlu HS. Regenerative Endodontic Therapy in a Single Visit Using Platelet-rich Plasma and Biodentine in Necrotic and Asymptomatic Immature Molar Teeth: A Report of 3 Cases. *J Endod* 2016; 42: 1344-6.
18. Sirimai S, Riis DN, Morgano SM. An in vitro study of the fracture resistance and the incidence of vertical root fracture of pulpless teeth restored with six post-and-core systems. *J Prosthet Dent* 1999; 81: 262-9.
19. Moosavi H, Maleknejad F, Kimyai S. Fracture resistance of endodontically-treated teeth restored using three root-reinforcement methods. *J Contemp Dent Pract* 2008; 9: 30-37.



20. Iwaya Si, Ikawa M, Kubota M. Revascularization of an immature permanent tooth with apical periodontitis and sinus tract. *Dent Traumatol* 2001; 17: 185-187.
21. Huang GT-J, Sonoyama W, Liu Y, Liu H, Wang S, Shi S. The hidden treasure in apical papilla: the potential role in pulp/dentin regeneration and bioroot engineering. *J Endod* 2008; 34: 645-51.
22. Thibodeau B, Trope M. Pulp revascularization of a necrotic infected immature permanent tooth: case report and review of the literature. *Pediatric Dent* 2007; 29: 47-50.
23. Reynolds K, Johnson JD, Cohenca N. Pulp revascularization of necrotic bilateral bicusps using a modified novel technique to eliminate potential coronal discolouration: a case report. *Int Endod J* 2009; 42: 84-92.
24. Kim J-H, Kim Y, Shin S-J, Park J-W, Jung I-Y. Tooth discoloration of immature permanent incisor associated with triple antibiotic therapy: a case report. *J Endod* 2010; 36: 1086-91.
25. Sato I, Ando-Kurihara N, Kota K, Iwaku M, Hoshino E. Sterilization of infected root-canal dentine by topical application of a mixture of ciprofloxacin, metronidazole and minocycline in situ. *Int Endod J* 1996; 29: 118-24.
26. Montero-Miralles P, Martín-González J, Alonso-Ezpeleta O, Jiménez-Sánchez MC, Velasco-Ortega E, Segura-Egea JJ. Effectiveness and clinical implications of the use of topical antibiotics in regenerative endodontic procedures: a review. *Int Endod J* 2018; Sep;51:981-8.
27. Ruparel NB, Teixeira FB, Ferraz CC, Diogenes A. Direct effect of intracanal medicaments on survival of stem cells of the apical papilla. *J Endod* 2012; 38: 1372-5.
28. Gronthos S, Brahim J, Li W, Fisher L, Cherman N, Boyde A, DenBesten P, Robey PG, Shi S. Stem cell properties of human dental pulp stem cells. *J Dent Res* 2002; 81: 531-5.
29. Lieberman J, Trowbridge H. Apical closure of nonvital permanent incisor teeth where no treatment was performed: case report. *J Endod* 1986; 9: 257-260.
30. Arslan H, Ahmed HMA, Sahin Y, Yildiz ED, Gündogdu EC. Guven Y, Khalilov R. Regenerative endodontic procedures in necrotic mature teeth with periapical radiolucencies: a preliminary randomized clinical study. *J Endod* 2019; 45: 863-72.
31. Torabinejad M, Watson T, Ford TP. Sealing ability of a mineral trioxide aggregate when used as a root end filling material. *J Endod* 1993; 19: 591-5.
32. Luo Z, Li D, Kohli MR, Yu Q, Kim S, He WX. Effect of Biodentine on the proliferation, migration and adhesion of human dental pulp stem cells. *J Dent* 2014; 42:490-7.
33. Perez A, Spears R, Gutmann J, Opperman L. Osteoblasts and MG-63 osteosarcoma cells behave differently when in contact with ProRoot™ MTA and White MTA. *Int Endod J* 2003; 36: 564-70.
34. Subramanyam D, Vasantharajan M. Effect of oral tissue fluids on compressive strength of mta and biodentine: an in vitro study. *J Clin Diagn Res* 2017; 11:ZC 94.
35. Han L, Okiji T. Bioactivity evaluation of three calcium silicate-based endodontic materials. *Int Endod J* 2013; 46: 808-14.
36. Grande NM, Plotino G, Lavorgna L, Ioppolo P, Bedini R, Pameijer CH, Somma F. Influence of different root canal-filling materials on the mechanical properties of root canal dentin. *J Endod* 2007; 33: 859-63.

Sorumlu Yazarın Yazışma Adresi

Yahya GÜVEN
Afyonkarahisar Sağlık Bilimleri Üniversitesi Dış
Hekimliği Fakültesi, Endodonti A.D.
Afyonkarahisar, 03030, Türkiye
İş Telefonu : 0272 216 7900
Cep Telefonu : 0531 459 9583
Fax numarası : 0272 216 7080
E-mail : yahyaguvan52@outlook.com

