

OLGU YAZISI/CASE REPORTS

HEREDİTER TROMBOFİLİK HASTADA TEKRARLAYAN PULMONER EMBOLİ VE ABDOMİNAL AORTADA MURAL TROMBÜS

RECURRENT PULMONARY EMBOLISM AND ABDOMINAL AORTIC MURAL THROMBUS IN THE PATIENT WITH HEREDITARY THROMBOPHILIA

Nuri KÖSE¹, Tarık YILDIRIM², Gökhan ERGÜN², İbrahim ALTUN², Fatih AKIN²

¹Muğla Özel Yücelen Hastanesi, Kardiyoloji Kliniği

²Muğla Sıtkı Koçman Üniversitesi, Tıp Fakültesi, Kardiyoloji Anabilim Dalı

ÖZ

Venöz tromboembolizm, derin ven trombozu ve/veya pulmoner emboli olarak görülen ciddi bir klinik durumdur. Derin ven trombozunun ilk atağını geçiren hastalarda tekrarlanma riski artmıştır. Trombofili tromboza yatkınlık olarak tanımlanır ve herediter ya da kazanılmış olabilir. Herediter trombofili İdiopatik pulmoner embolizm ve rekürrensi için önemli bir risk faktörüdür. Heterozigot protrombin G20210A mutasyonu herediter trombofilinin genetik bir formudur ve herediter koagülasyon bozukluklarının ikinci en sık nedenidir. Bu yazıda tekrarlayan pulmoner emboli ve abdominal aortada mural trombüs ile başvuran ve herediter trombofili tespit edilen 76 yaşında bir erkek hastayı sunduk. Bu olgu tekrarlayan pulmoner embolide altta yatan sebebin araştırılması gerektiğini vurgulamak için sunulmuştur.

ANAHTAR KELİMELELER: Herediter trombofili, pulmoner emboli, tromboz

ABSTRACT

Venous thromboembolism is a serious clinical condition that manifests as deep venous thrombosis and/or pulmonary embolism. Patients with a first episode of venous thromboembolism are at an increased risk of new episodes. Thrombophilia is defined as a predisposition to thrombosis and may be inherited or acquired. Hereditary thrombophilia is a major risk factor for idiopathic pulmonary embolism and its recurrence. Prothrombin G20210A heterozygosity is a genetic form of thrombophilia named for a specific mutation and is the second common cause of inherited coagulation disorders. We present case of a 76-year-old male patient presenting with recurrent pulmonary embolism and abdominal aortic mural thrombus who was detected hereditary thrombophilia. The case was presented in order to emphasize that etiology should be investigated in recurrent pulmonary embolism.

KEYWORDS: Hereditary thrombophilia, pulmonary embolism, thrombosis

Geliş Tarihi / Received: 19.09.2018

Kabul Tarihi / Accepted: 20.02.2019

Yazışma Adresi / Correspondence: Uzm.Dr.Nuri KÖSE

Muğla Özel Yücelen Hastanesi, Kardiyoloji Kliniği

E-mail: dnrurikose@hotmail.com

Orcid No: 0000-0001-8658-2598

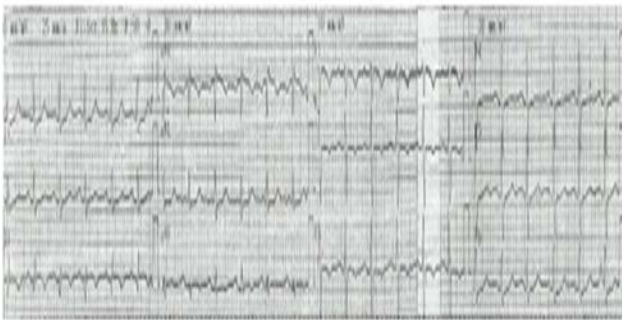
GİRİŞ

Venöz tromboemboli (VTE), pulmoner emboli (PE) ve derin ven trombozu (DVT)'nu kapsar. VTE önemli bir mortalite ve morbidite sebebidir. VTE'nin etyolojisinde herediter ya da kazanılmış olmak üzere birçok faktör rol oynar (1). Ancak VTE olgularının yaklaşık yarısı idiopatiktir ve önceden tahmin ihtimali daha azdır (2). Herediter trombofili (HT), idiopatik VTE için genetik yatkınlık oluşturan ve tekrarlama eğilimi gösteren önemli bir risk faktörüdür (3,4).

OLGU SUNUMU

Yetmiş altı yaşında erkek hasta 6 saattir devam eden nefes darlığı şikayeti ile kliniğimize kabul edildi. Hastanın hipertansiyon ve hiperlipidemi öyküsü mevcuttu. Birinci derece akrabalarında tromboemboli öyküsü yoktu. Hipertansiyon için günde bir defa nifedipin uzamış salımlı 30 mg tablet kullanıyordu. Hasta 7 yıl önce kliniğimizde submasif PE ile tedavi edilmiş ve warfarin ile oral antikoagulan tedavi 6 ay sonra kesilmişti.

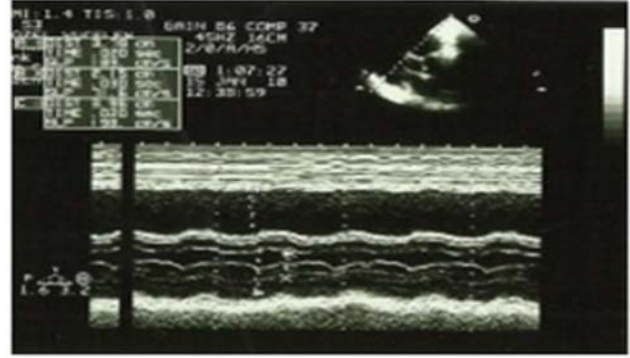
Fizik muayenede arteriyel kan basıncı sağ koldan 80/40 mmHg, radyal nabız 95/dakika ve solunum sayısı 22/dk ve ateş 36.9°C idi. Sağ alt ekstremitede sol alt ekstremitte ile kıyaslandığında 3 cm çap artışı vardı ve Homan's testi pozitif. Pulse-oksimetre ile oksijen satürasyonu %88 ölçüldü. Arteriyel kan gazı analizinde pH 7.52, PaO₂ 66 mmHg ve PaCO₂ 26 mmHg idi. Elektrokardiyografide kalp hızı 96/dakika, SI, QIII, TIII paterni, V1-3 derivasyonlarında T dalga negatifliği tespit edildi (**Resim 1**).



Resim 1: Hastanın başvuru elektrokardiyogramı

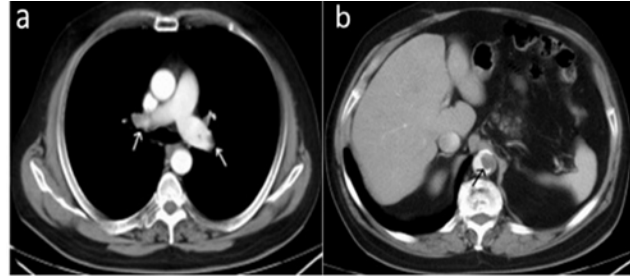
Transtorasik ekokardiyografide M-Mod ve 2 boyutlu görüntülerde sağ kalp dilatasyonu, interventriküler septumda paradoks hareket, sağ ventrikül serbest duvarda hipokinezi izlendi.

Pulmoner arter sistolik basıncı orta derecede triküspid yetersizliği üzerinden CW Doppler ile 50 mmHg olarak ölçüldü (**Resim 2**).



Resim 2: Transtorasik ekokardiyografide parasternal uzun aks M-Mod görüntüde sağ ventrikül dilatasyonu ve interventriküler septumda paradoks hareket

Abdominal aortanın iki boyutlu ekokardiyografik incelemesinde torako-abdominal bileşkede yaklaşık 2x3 cm ebadında trombüs ile uyumlu görünüm izlendi. Toraks bilgisayarlı tomografi anjiyografisinde her iki pulmoner arterlerde sağda daha belirgin olmak üzere hipodens trombüs izlendi (**Resim 3a, b**).



Resim 3: (a) Toraks bilgisayarlı tomografide sağ ve sol ana pulmoner arterde trombüs (beyaz oklar), (b) abdominal aortada mural trombüs görüntüsü (siyah ok)

Abdominal kesitlerde ise aorta çapı normal boyutlarda ve torako-abdominal bileşkede, 3 cm'lik segmentte lümeni %50 daraltan hipodens mural trombüs saptandı. Alt ekstremitte venöz Doppler ultrasonografide sağ süperfişiyal femoral ve popliteal vende akut dönemde trombüs izlendi. Laboratuvar testlerinde WBC 8.7 103 u/L (4-11), Hb 14.1 gr/dL (11-18.8), trombosit 225 103/uL (150-400), CRP 16 mg/dL (0-10), laktat dehidrojenaz 227 U/L (125-220), eritrosit sedimentasyon hızı 35 mm/s (0-20), D-Dimer 5.00 ug/ml (0.063-0.704), fibrinojen 5.34 g/L (1.8-3.5), troponin T 0.266 ng/ml (<0.014) olarak ölçüldü. Hastada yüksek riskli PE tanısı konuldu. Trombolitik tedavi olarak altep-

laz 10 mg intravenöz bolus ve 90 mg 2 saatte intravenöz infüzyon uygulandı ve intravenöz unfraksiyone heparin tedavisine devam edildi. Takibinde aynı gün içinde hastanın kliniği tamamen düzeldi. 24 saat sonra yapılan kontrol ekokardiyografide sağ ventrikül fonksiyonlarının düzeldiği ve pulmoner arter basıncının 25 mmHg'ya düştüğü tespit edildi.

Abdominal aortanın iki boyutlu ekokardiyografik incelemesinde abdominal aortadaki trombus görüntüsünün tamamen temizlendiği izlendi. Hastaya ikinci gün warfarin başlandı ve INR (uluslararası normalleştirilmiş oran) değeri 2'nin üzerine çıktıktan 48 saat sonra heparin kesildi ve warfarin tedavisi ile 7. günde taburcu edildi.

Hastaya warfarin ile antikoagülan tedavi İNR değeri 2-3 arasında tutularak 1 yıl boyunca devam edildi. Takiben hastanın değerlendirilecek kan koagülasyon parametrelerinin etkilenmesi için warfarine 15 gün ara verildi. Bu süre sonunda hastadan alınan kan örneğinden yapılan analizde homosistein 13.86 umol/L (5-14), plazmada Lupus antikoagulanları negatif, IgA 1.24 g/dL (0.7-4), IgM 0.767 g/dL (0.4-2.3), IgG 10.9 g/dL (7-16), aktive protein C rezistansı 2.87 (2.61-3.32), protein C (koagülometrik) %37.5 (70-140), protein S (koagülometrik) %38.7 (76-135), antitrombin III %92.3 (83-128) olarak ölçüldü. Aynı zamanda yapılan trombofili gen mutasyon analizinde ise FV Leiden ve MTHFR normal, protrombin (G20210A) gen mutasyonu heterozigot pozitif tespit edildi.

Sonuç olarak protein C ve S eksikliğinin yanısıra Protrombin (FII) gen mutasyonu da tespit edilen hastada herediter trombofili teşhisi konuldu ve ömür boyu oral antikoagülan tedaviye devam edilmesine karar verildi. Hastada protein C eksikliği olması nedeniyle protein C değerlerinin daha da düşmemesi için öncelikle düşük molekül ağırlıklı heparin (LMWH) başlandı. Takiben 3 doz subkutan LMWH (enoxaparin 0.8 ml 2x1) sonrası daha önce almakta olduğu dozda warfarin başlandı. İNR 2'nin üzerine çıkınca LMWH kesildi ve oral warfarin ile sürekli tedaviye devam edildi.

TARTIŞMA

VTE sık görülen ve nisbeten önlenabilir bir hastalıktır. VTE'nin ilk epizodunu geçiren hastalarda yeni epizod için risk artmıştır. VTE için protein C, protein S ve antitrombin eksikliği, faktör V Leiden ve protrombin G20210A mutasyonu gibi birçok herediter risk faktörü tariflenmiştir. Idiopatik tromboz, genç yaşta geçirilen tromboz, tekrarlayan trombotik olaylar ve nadir olarak etkilenen damarlarda tromboembolik olayların ortaya çıkması durumunda HT'den şüphe edilmelidir (49). HT nadiren stroke, miyokard infarktüsü veya diğer organ infarktüslerine de sebep olabilir (5).

Protrombin G20210A mutasyonu, faktör V Leiden mutasyonu'ndan sonra trombofiliye sebep olan ikinci en sık herediter mutasyondur (5,6). Tanısı için genetik test yapılmalıdır. Hastalık otozomal dominant geçişlidir. Etnik ve coğrafi farklılıklar olmakla birlikte tüm dünyada yaklaşık %3 sıklıkta görülmektedir. VTE geçiren hastalarda ise bu mutasyonun sıklığı %6 olarak bulunmuştur (7,8).

Protein C ve S, vitamin K'ya bağımlı olarak karaciğerde sentezlenen glikoproteinlerdir. Heterozigot protein C eksikliği otozomal dominant geçiş göstermektedir. Etkilenen bireylerin %60'ında tekrarlayan VTE, %40'ında ise PE görülmektedir. Genç yaşlarda iskemik serebral infarktüsler de görülebilmektedir. Fonksiyonel testlerde protein C aktivitesi genellikle %70-140 arasındadır. Heterozigotlarda protein C aktivitesi %50'den az, homozigotlarda ise %5'den az olarak bulunmaktadır (5,9). Protein S eksikliği otozomal dominant geçiş göstermektedir. Protein S'nin varlığında aktive protein C, FVa ve FVIIIa'yı inaktive etmektedir. Ayrıca protein S, protein C'nin fibrinolizis etkisini artırmaktadır. Protein S direkt olarak protrombinin FVa ve FXa ile etkileşimini inhibe etmektedir. Protein S eksikliği olan hastalarda tekrarlayan VTE riski artmıştır. Derin venlerde, mezenterik venlerde, serebral venlerde, yüzeysel venlerde tromboembolik olaylar görülebilmektedir. Protein S eksikliği bulunan arteriyel tromboemboli olguları da bildirilmiştir (6,10).

Bu olgumuzda tekrarlayan pulmoner emboli öyküsü mevcuttu. Ayrıca hastanın ikinci pulmoner emboli atağında yapılan toraks bilgisayarlı tomografi anjiyografi tetkikinde abdominal aortada mural trombus tespit ettik. Biz bu hastada tespit edilen arteriyel trombusun birkaç olgu bildirimini ile sınırlı ve bu konuda yeterli veri olmamasına rağmen trombofili ile ilişkili olduğunu düşündük.

Olgumuzda protein C ve S eksikliği ve protrombin G20210A mutasyonu olmak üzere çoklu herediter risk faktörü mevcuttu. Bu tür hastalar artmış VTE rekürrensini yanı sıra arteriyel tromboemboli riski de taşımaktadırlar (5,10).

Sonuç olarak, HT olguları artmış VTE rekürrensi ile ilişkilidir ve uzun dönem antikoagulan tedavisi gerekir. Tekrarlayan Idiopatik VTE olgularında herediter hiperkoagülabilitate hastalıklarının araştırılması gerektiğini vurgulamak istedik.

HASTA ONAMI

Hastadan olgu sunumu için onay alınmıştır.

KAYNAKLAR

1. Tapson VF. Acute pulmonary embolism. N Engl J Med 2008; 358(10):1037-52.
2. Cushman M, Tsai AW, White RH, et al. Deep vein thrombosis and pulmonary embolism in two cohorts: the longitudinal investigation of thromboembolism etiology. Am J Med 2004;117(1):19-25.
3. Couturaud F, Leroyer C, Julian JA, et al. Factors that predict risk of thrombosis in relatives of patients with unprovoked venous thromboembolism. Chest 2009;136(6):1537-45.
4. Brouwer JL, Lijfering WM, Ten Kate MK, et al. High long-term absolute risk of recurrent venous thromboembolism in patients with hereditary deficiencies of protein S, protein C or antithrombin. Thromb Haemost 2009;101(1):93-9.
5. Cohoon KP, Heit JA. Inherited and secondary thrombophilia. Circulation. 2014;129(2):254-7.
6. Zhu T, Martinez I, Emmerich J. Venous thromboembolism: risk factors for recurrence. Arterioscler Thromb Vasc Biol. 2009;29(3):298-310.
7. Simioni P, Prandoni P, Lensing AW, et al. Risk for subsequent venous thromboembolic complications in carriers of the prothrombin or the factor V gene mutation with a first episode of deep-vein thrombosis. Blood. 2000;96(10):3329-33.
8. Miles JS, Miletich JP, Goldhaber SZ, et al. G20210A mutation in the prothrombin gene and the risk of recurrent venous thromboembolism. J Am Coll Cardiol. 2001;37(1):215-8.

9. Tait RC, Walker ID, Reitsma PH, et al. Prevalence of protein C deficiency in the healthy population. Thromb Haemost. 1995;73(1):87-93.

10. Allaart CF, Aronson DC, Ruys T, et al. Hereditary protein S deficiency in young adults with arterial occlusive disease. Thromb Haemost. 1990;64(2):206-10.