

# KALÇA ARTROPLASTİSİNDE VERTİKAL OFSET BELİRLENMESİNDE YENİ BİR RADYOLOJİK YÖNTEM : ASETABULOTROKANTERİK MESAFE ÖLÇÜMÜ

## A NEW RADIOLOGICAL METHOD FOR DETERMINING VERTICAL OFFSET IN HIP ARTHROPLASTY: ACETABULOTROCHANTERIC DISTANCE MEASUREMENT

Gökhan MARALCAN<sup>1</sup>, Murat YEŞİL<sup>1</sup>, Uğur YÜZÜGÜLDÜ<sup>1</sup>,  
Mehmet Nuri KONYA<sup>1</sup>, Özal ÖZCAN<sup>1</sup>, İsmet DOĞAN<sup>2</sup>

<sup>1</sup>Afyonkarahisar Sağlık Bilimleri Üniversitesi Tıp Fakültesi  
Ortopedi ve Travmatoloji Anabilim Dalı

<sup>2</sup>Afyonkarahisar Sağlık Bilimleri Üniversitesi Tıp Fakültesi  
Biyostatistik ve Tıbbi Bilişim Anabilim Dalı

### ÖZ

**AMAÇ:** Kalça artroplastisi ve travma ameliyatlarından sonra amaç normal anatominin dolayısıyla normal kalça biyomekaniğinin restorasyonudur. Artroplastide dikey ofset ekstremitenin uzunluğunu doğrudan etkilemektedir. Artroplastisi sonrası ekstremitenin eşitsizliği, ağrı, topallama, sinir palsisi ve ciddi fonksiyon bozukluğuna yol açabilir. Bu çalışmanın amacı dikey ofset değerlendirilmesi ile ilgili alternatif yeni bir ölçüt tanımlamaktır.

**GEREÇ VE YÖNTEM:** Çalışmamızda trokanter majör - asetabulum çatı mesafesi ölçümünün (ASTM) ekstremitenin uzunluğunu belirleyen güvenilir bir yöntem olup olmadığını araştırdık. Çalışmaya yaşları 18 ile 65 arasında değişen ve kalça patolojisi olmayan 202 hastanın 404 kalçası dahil edildi. Pelvis grafilerinde her bir kalça için ayrı ayrı ASTM ölçüldü. Ölçüm için temel 2 çizgi esas alındı: 1. Çizgi, her iki asetabulumun superiorunda yer alan en yüksek konveks subkondral noktaları birleştiren çizgidir. Trokanter majörlerin en yüksek kemik çıkıntılarını birleştiren çizgi ise 2. çizgidir. Bu iki çizgi arasında kalan ve trokanter majör üzerinde ölçülen mesafe ise ASTM olarak tanımlandı. Ölçümler 2 ayrı yazar tarafından iki ayrı zaman diliminde yapıldı. Ölçümlerin gözlemci içi ve gözlemciler arası tutarlılığı her bir ölçüm için intra-class correlation coefficient (ICC) hesaplanarak değerlendirildi.

**BULGULAR:** Erkekler için sağ ASTM ortalama  $27.6 \pm 0.72$  mm, sol ASTM  $28.4 \pm 0.7$  mm; kadınlar için sağ ASTM ortalama  $22.5 \pm 0.56$  mm, sol ASTM  $22.7 \pm 0.57$  mm olarak bulunmuştur. Her bir gözlemcinin ardışık ölçümleri kendi içinde tutarlı bulundu ( $p < 0.001$ ). Her bir kalça için her iki gözlemcinin ölçümleri değerlendirildiğinde gözlemciler arası tutarlılık da yüksek bulundu ( $p < 0.001$ ). ASTM'nin yaş ile anlamlı derecede ters orantılı ilişkili olduğu saptandı ( $p < 0.001$ ). Kilo ve boy ile ASTM arasında istatistiksel olarak anlamlı bir ilişki saptanmadı.

**SONUÇ:** Elde ettiğimiz sonuçlara göre ASTM ölçümü tekrarlanabilir ve gözlemci içi ve gözlemciler arası güvenilirliği yüksek bir ölçümdür. Yöntem, trokanter minörü referans noktası olarak kullanmadığından, trokanter minör kaynaklı ofset ölçüm sorunlarından muafdir. Ancak asetabuler displazi benzeri patolojilerde kullanılamaz. ASTM ölçümünün, kalça vertikal ofset değerlendirilmesinde alternatif bir yöntem olarak kullanılabileceğini düşünmekteyiz.

**ANAHTAR KELİMELER:** Asetabulo-trokanterik mesafe, Vertikal ofset, Kalça artroplastisi

**Geliş Tarihi / Received:** 25.03.2020

**Kabul Tarihi / Accepted:** 09.04.2020

**Yazışma Adresi / Correspondence:** Doç.Dr.Gökhan MARALCAN

Afyonkarahisar Sağlık Bilimleri Üniversitesi, Ortopedi ve Travmatoloji Anabilim Dalı

**E-mail:** gmaralcan@hotmail.com

**Orcid No (Sırasıyla):** 0000-0002-6127-915, 0000-0003-4386-9120, 0000-0002-3378-2497, 0000-0002-5877-8347, 0000-0002-2760-6761, 0000-0001-9251-3564

### ABSTRACT

**OBJECTIVE:** The goal after hip arthroplasty and hip trauma surgery is to restore normal anatomy and hip biomechanics. Vertical offset directly affects limb length in arthroplasty. Limb length inequality that occurs after arthroplasty might lead to pain, claudication, nerve palsy and serious dysfunction. The aim of this study is to define a new alternative measurement method for vertical offset evaluation.

**MATERIAL AND METHODS:** In our study, we investigated whether the distance between trochanter major and acetabular roof (ASTM) is a safe method for determination of limb length. We evaluated 404 hips of 202 patients, aged between 18 and 65 years without any hip pathology. ASTM was measured for each hip on pelvic radiographs. We based on two lines for measurements: The first line is the line connecting the highest convex subchondral points on the superior of both acetabulum. The line connecting the highest bone protrusions of the both trochanter majors is the 2nd line. The distance between these two lines and measured on the trochanter major was defined as ASTM. Measurements were made by two different authors in two different time periods. The intra-observer and inter-observer reproducibility was evaluated by the calculation of the intra-class correlation coefficient (ICC) for each measurement.

**RESULTS:** The average ASTM value in men were  $27.6 \pm 0.72$  mm for right side and  $28.4 \pm 0.7$  mm for left side; these values were  $22.5 \pm 0.56$  mm and  $22.7 \pm 0.57$  mm for women. Consecutive measurements of each observer were found to be consistent ( $P < 0.001$ ). Interobserver reproducibility was high when both observers' measurements for each hip considered ( $P < 0.001$ ). ASTM was found to be significantly inversely related to age ( $P < 0.001$ ). There was no statistically significant relationship between weight and height, and ASTM.

**CONCLUSIONS:** According to our the results, ASTM measurement is a reproducible method and intra- and inter-observer measurement reliability is also high. Since the method does not use the trochanter minor as a reference point, it is exempt from problems arising from trochanter minor offset measurement. However, it cannot be used in acetabular dysplasia-like pathologies. We think that ASTM measurement can be used as an alternative method in the evaluation of hip vertical offset.

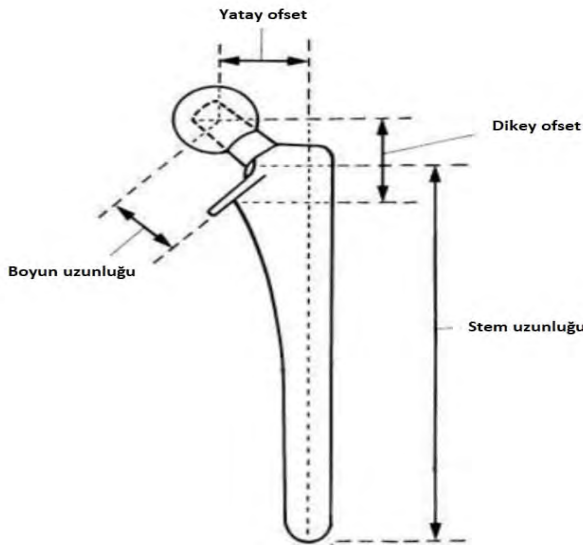
**KEYWORDS:** Acetabulo-trochanteric distance, Vertical offset, Hip arthroplasty

## GİRİŞ

Kalça artroplastisi ve travma ameliyatlarından sonra amaç normal anatominin dolayısıyla normal kalça biyomekaniğinin restorasyonudur.

Kalça cerrahisinde normal anatomik yapı restore edildiğinde; kalçanın bozulan biyomekaniği de düzeltilmiş olmaktadır (1). Post-operatif kalçanın değerlendirilmesinde sıklıkla radyolojik olarak yatay ve dikey ofset kullanılmaktadır.

Yatay ve dikey ofset; proteze etkiyen kuvvetlerin etki yönü ve miktarını belirlerken, dikey ofset ekstremite uzunluğunu doğrudan etkilemektedir (**Şekil 1**).



**Şekil 1:** Femoral stem üzerinde yatay ve dikey ofsetin gösterimi. (Campbell's Operative Orthopaedics 'den alınmıştır. Ed. J.H. Beaty, S.T. Canale, 2008, Philadelphia, Vol. 1, S. 319)

Yapılacak cerrahi girişimlerde bu değerlere sadık kalınması kalça biyomekaniğini restore edecek ve oluşabilecek ekstremite uzunluk farkını ortadan kaldıracaktır (2).

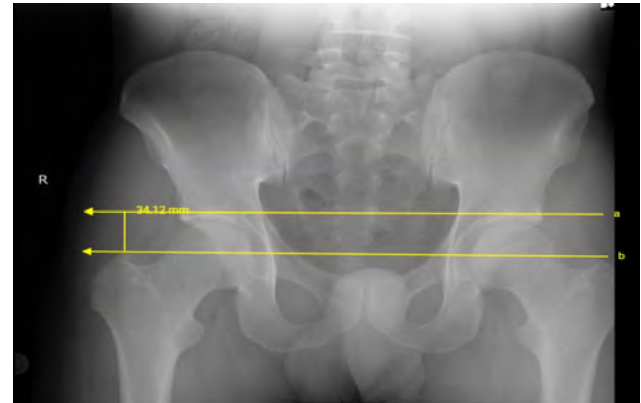
Artroplastisi sonrası ekstremite eşitsizliği; ağrı, topallama, sinir felci ve ciddi fonksiyon bozukluğuna yol açabilir. Yapılan çalışmalar 6 mm.'ye kadar ekstremite eşitsizliğinin pelvik tilt ve skolyoza, 15 mm.'ye kadar olan eşitsizliklerin pelvik torsiyona yol açtığını göstermiştir (3). Edwards ve arkadaşlarının yaptığı postop ekstremite uzunluğu nedeniyle oluşan komplikasyonlarla ilgili çalışmada; ortalama 2.7 cm uzunluk farkında peroneal sinir hasarı, 4.4 cm fark olması durumunda siyatik sinir felci olabileceğini bildirmişlerdir (4).

Literatürde çeşitli dikey ofset ölçüm yöntemleri tanımlanmış olmakla birlikte her yöntemin kısıtlılıkları olabilmektedir. En önemli kısıtlılık, referans noktası ile ilgili anatomik bozukluk ya da referans noktasını oblitere eden radyolojik tekniktir. Göz yaşı figürleri arasındaki hat ile trokanter minör arası mesafe, biiskial hat ile trokanter minör arası mesafe ve biiskial hat ile femur başı merkezi arasındaki mesafe, ekstremite eşitsizliğini radyolojik olarak değerlendirmek için kullanılan yöntemlerdir (5,7). Bu çalışmanın amacı dikey ofset değerlendirmesi ile ilgili alternatif yeni bir ölçüt tanımlamaktır.

Çalışmamızda trokanter majör-asetabulum çatı mesafesi ölçümünün asetabulo-trokanterik mesafe (ASTM)'nin ekstremite uzunluk tayininde güvenli bir yöntem olup olmadığını araştırdık. ASTM ölçümünün olası avantaj ve dezavantajları vurgulandı.

## GEREÇ VE YÖNTEM

Bu çalışmada yazarların bağlı olduğu kuruma (Afyon Sağlık Bilimleri Üniversitesi Araştırma ve Uygulama Hastanesi) başvuran hastaların antero-posterior (AP) pelvis grafileri değerlendirmeye alınmıştır. Çalışmaya yaşları 18 ile 65 arasında değişen 202 hastanın 404 kalçası dahil edilmiştir. Pelvis grafilerinde her bir kalça için ayrı olarak ASTM ölçüldü. Ölçüm için temel 2 çizgi esas alındı: 1. Çizgi, her iki asetabulumun superiorunda yer alan en yüksek konveks subkondral noktaları birleştiren çizgidir. Trokanter majörlerin en yüksek kemik çıkıntılarını birleştiren çizgi ise 2. çizgidir. Bu iki çizgi arasında kalan ve trokanter majör üzerinde ölçülen mesafe ise ASTM olarak tanımlandı (**Şekil 2**).



**Şekil 2:** ASTM'nin dijital grafi üzerinde ölçülmesi.

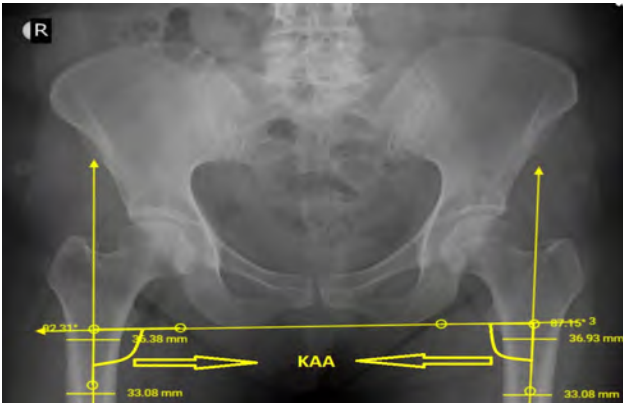Radyolojik olarak standart teknikle çekilmiş radyografiler değerlendirmeye alındı. Obturator foramenlerin simetrik olduğu, kalça 15-20 derece iç rotasyonda iken çekilmiş, spina iliaca anterior superior'lar arası çizgi ile simfisis pubis arasındaki mesafenin ortasını hedefleyerek ışınlanmış ve koksiks-pubis aynı düzlemde olan radyografiler inceleme için uygun bulundu (8).

Osteoartrit, romatoid artrit, septik artrit, gelişimsel kalça displazisi, perthes hastalığı, femur başı epifiz kayması, femur başı avasküler nekrozu ve geçirilmiş kalça cerrahisi öyküsü olan hastalar çalışma dışı bırakıldı.

Ölçümler, yazarlar arasından bir kıdemli ortopedi ve travmatoloji uzmanı (GM) ve bir kıdemli ortopedi ve travmatoloji asistanı (UY) tarafından dijital radyografiler üzerinden yapıldı. Her bir gözlemci 2 ayrı oturumda olmak üzere toplam 2 kez ölçüm yaptıktan sonra gözlemcilerin kendi içindeki ve gözlemciler arasındaki tutarlılık istatistiksel olarak değerlendirildi.

ASTM ölçümlerinin kalçanın abduksiyon derecesinden etkilenmesi doğal olarak beklenir. Ölçümlerin kalçanın abduksiyon-adduksiyonu bakımından standardizasyonunu değerlendirmek için her bir kalça için kalça abduksiyon açısı (KAA) ölçüldü.

KAA'nı ölçebilmek için önce femur anatomik aksı çizildi (dikey olarak femur cisminin ortasından geçen hat). Daha sonra tuber ischiadicum'lardan teğet geçecek şekilde pelvisin oryantasyonunu belirleyen yatay çizgi çizildi. Femur anatomik aksı ile pelvis oryantasyon çizgisinin femur cismi üzerinde kesişmesi ile ortaya çıkan açılardan infero-medialdeki açı KAA olarak kabul edildi (**Şekil 3**).



**Şekil 3:** Kalçanın abduksiyon açısının belirlenmesi. KAA, abduksiyon-adduksiyon açısından pelvis filminin standart çekilip çekilmediğini değerlendirmek için kullanıldı.

Her bir gözlemcinin ölçümlerinin kendi içinde güvenilirliğini test etmek için gözlemcinin sağ taraf için 1. ölçümleri ile 2. ölçümleri ve yine sol taraf için 1. ve 2. ölçümlerin tutarlılığı değerlendirildi. Gözlemciler arası tutarlılığı değerlendirmek için sırasıyla;

1. Gözlemcinin sağ taraf 1. ölçümü ile 2. gözlemcinin sağ taraf 1. ölçümü

1. Gözlemcinin sol taraf 1. ölçümü ile 2. gözlemcinin sol taraf 1. ölçümü

1. Gözlemcinin sağ taraf 2. ölçümü ile 2. gözlemcinin sağ taraf 2. ölçümü

1. Gözlemcinin sol taraf 2. ölçümü ile 2. gözlemcinin sol taraf 2. ölçümünün tutarlılığına bakıldı.

### ETİK KURUL

Bu çalışma Afyonkarahisar Sağlık Bilimleri Üniversitesi yerel etik kurulunun 2018/194 sayılı kararı ile onaylanmıştır.

### BULGULAR

Çalışmaya dahil edilen hastaların 89'u erkek, 113'ü kadın, erkeklerin yaş ortalaması  $41.07 \pm 1.49$ , kadınların  $45.45 \pm 1.26$  idi. Erkekler için sağ taraf ASTM ortalama  $27.6 \pm 0.72$  mm, sol taraf ASTM  $28.4 \pm 0.7$  mm; kadınlar için sağ taraf ASTM ortalama  $22.5 \pm 0.56$  mm, sol taraf ASTM  $22.7 \pm 0.57$  mm olduğu saptandı (Tablo 1). KAA erkeklerde sağ taraf için ortalama  $88.7 \pm 0.91$ , sol taraf için  $89 \pm 0.34$ ; kadınlarda sağ taraf için ortalama  $89.59 \pm 0.34$ , sol taraf için  $90.4 \pm 0.39$  olduğu saptandı (**Tablo 1**).

**Tablo 1:** Erkek ve kadınlar için ASTM ve KAA değerleri.

	ERKEK		KADIN	
	ASTM	KAA	ASTM	KAA
SAĞ	$27.6 \pm 0.72$	$88.7 \pm 0.91$	$22.5 \pm 0.56$	$89.59 \pm 0.34$
SOL	$28.4 \pm 0.7$	$89 \pm 0.34$	$22.7 \pm 0.57$	$90.4 \pm 0.39$

Her iki kalça birlikte değerlendirildiğinde erkekler için ortalama KAA değeri 88.85; kadınlar için 89.99 olarak bulundu. Yani bu sonuçlara dayanarak değerlendirdiğimiz radyografilerin kalçanın abduksiyon adduksiyonu anlamında değerlendirmek için uygun, standart çekilmiş olduğunu söyleyebiliriz.

Birinci gözlemcinin sağ taraf ve sol taraf ardışık ölçümleri kendi içinde tutarlı bulundu ( $P < 0.001$ , ICC katsayısı %96). İkinci gözlemcinin sırasıyla sağ ve sol taraf ardışık ölçümleri kendi içinde tutarlıydı ( $p < 0.001$ , ICC katsayısı %99).

Gözlemciler arası tutarlılığa bakıldığında; birinci gözlemci sağ taraf 1. ölçüm/ikinci gözlemci sağ taraf 1. ölçüm tutarlı ( $p < 0.001$ , ICC katsayısı %95), birinci gözlemci sol taraf 1. ölçüm/ikinci gözlemci sol taraf 1. ölçüm tutarlı ( $p < 0.001$ , ICC katsayısı %96), birinci gözlemci sağ taraf 2. ölçüm/ikinci gözlemci sağ taraf 2. ölçüm tutarlı ( $p < 0.001$ , ICC katsayısı %98), birinci gözlemci sol taraf 2. ölçüm/ikinci gözlemci sol taraf 2. ölçüm tutarlı ( $P < 0.001$ , ICC katsayısı %98) olduğu saptandı (**Tablo 2**).

**Tablo 2:** Gözlemciler arası tutarlılık testlerinin sonuçları.

G1: Gözlemci 1, G2: Gözlemci 2

ICC: Intra-class Correlation Coefficient

TEST	N	ICC
G1-Sağ1/G2-Sağ1	202	0.95
G1-Sol1/G2-Sol1	202	0.96
G1-Sağ2/G2-Sağ2	202	0.98
G1-Sol2/G2-Sol2	202	0.98

Çalışmada ayrıca ASTM ile yaş, boy ve kilo arasında bir ilişki olup olmadığına bakıldı. Hem sağ hem de sol taraf ASTM ölçümlerinin yaş ile anlamlı derecede ters orantılı ilişkili olduğu bulundu (Erkeklerde sağ kalça için  $P=0.002$ , sol kalça için  $P=0.029$ , kadınlarda sağ ve sol kalça için  $P < 0.001$ ). Yani yaş arttıkça ASTM mesafesi azalmaktadır. Kilo ve boy ile ASTM arasında anlamlı bir ilişki saptanmadı.

## TARTIŞMA

Kalça artroplastisi ameliyatlarında en önemli başarı kriterleri, ağrısız, stabil bir kalça eklemi ile birlikte hastanın normal bir yürüme dinamiğine kavuşmasıdır. Dolayısıyla bu amaca ulaşmak için kalça eklemine normal anatomi ve biyomekaniğinin restorasyonu gerekir. Asetabuler komponentin gerçek asetabulumuna değil de daha superiora yerleştirilmesinin (yüksek kalça rotasyon merkezi) erken gevşeme ile ilişkisi gösterilmiştir (9). Yatay ofset (genellikle femoral ofset olarak tanımlanır) kalça abduktör kas gücü üzerine doğrudan etkilidir. Yatay ofsetin arttığı oranda abduktör güç de artar. Cassidy ve arkadaşları, total kalça artroplastisi sonrası WOMAC skorunun, femoral ofseti azalan olgularda ofsetin arttığı olgulara göre daha düşük olduğunu gösterdiler (10). Kalça artroplastisi ameliyatlarından sonra ekstremiten uzunluk eşitsizlikleri (özellikle ekstremitenin uzaması) hasta

açısından önemli bir memnuniyetsizlik nedeni ve hatta protezin sağkalımını etkileyen bir faktördür (3,4). Bu nedenle ameliyat öncesi planlamada ve ameliyat sırasında dikey ofseti belirlemeye yönelik çok sayıda çalışma yapılmıştır.

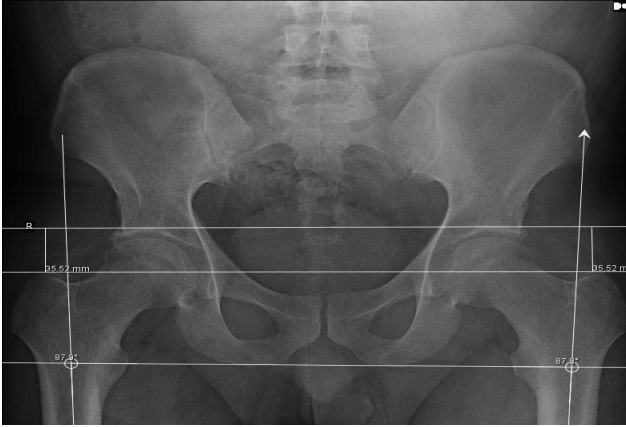
Dikey ofseti ölçmek için pelvis ve femur tarafında sabit noktalar referans alınır. Pelvik tarafta en sık kullanılan referans çizgileri, gözyaşı damllarını birleştiren çizgi ile tuber ischium'lardan geçen çizgidir. Femoral tarafta en sık kullanılan referans noktaları ise trokanter minörün ucu ile femur başı merkezidir. Rutin klinik uygulama ve bilimsel çalışmalarda en yaygın kullanılan yöntemlerden birisi, gözyaşı damllarını birleştiren çizgi ile trokanter minörün apeksi arasında kalan mesafenin ölçülmesidir (5). Bu yöntemin güvenilirliğinin oldukça yüksek olduğu belirtilmiştir. Ancak bu yöntemin de teknik olarak yetersiz kaldığı durumlar olabilir. Örneğin trokanter minördeki bir hipoplazi ya da displazi durumunda ya da kalça fazla iç ya da dış rotasyonda çekilen grafilerde referans noktası bozulacaktır. Dolayısıyla her iki kalçanın uygun rotasyonda olmadığı radyografilerde bu teknikle sağlıklı ofset ölçümü yapılamaz.

Çalışmamıza "rutin kullanılan dikey ofset ölçüm yöntemlerine alternatif bir yöntem bulunabilir mi" sorusuna yanıt bulmak için başladık. Femoral tarafta trokanter minörden kaynaklanan dezavantajı ortadan kaldırmak için trokanter major, pelvik tarafta ise asetabulum tavanını referans nokta olarak belirlendi ve bu noktalar arasında kalan mesafenin (asetabulo-trokantrik mesafe: ASTM) güvenilir bir ölçüm yöntemi olarak kullanılabilirliğini araştırdık.

Yapılan istatistik değerlendirmede; ASTM ölçümünün gözlemciler arası ve her bir gözlemcinin kendi içinde tutarlı olduğu saptandı. Teorik olarak ASTM ölçümü yönteminin önemli bir dezavantajı kalçanın abduksiyon-adduksiyon açısından etkilenmesi olabilir. Her ne kadar standart çekilen radyografiler üzerinde ölçümler yapılsa da nötral pozisyondan sapmalar ASTM değerlerini değiştirebilir.

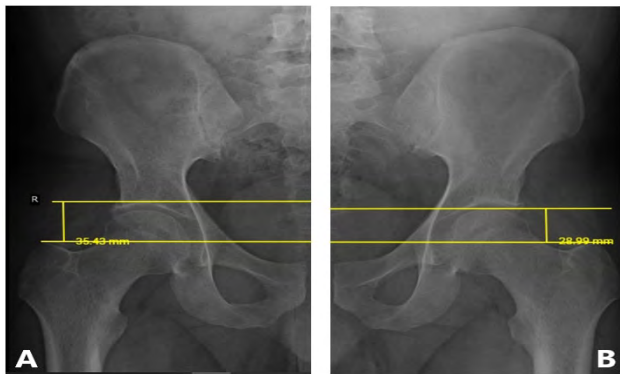
Çalışmada KAA ortalama değerinin erkeklerde 88.85 derece, kadınlarda 89.99 derece olması nedeniyle, değerlendirilen filmlerin kalçanın abduksiyon-adduksiyon pozisyonu anlamında

standart çekilmiş olduğunu ve ASTM ölçümünün güvenilir olduğunu göstermektedir (**Şekil 4**).



**Şekil 4:** Çalışmada kullanılan ve çekim tekniğinin uygun olduğu değerlendirilen grafilerden birisi.

Yaptığımız literatür çalışmasında tanımladığımız referans çizgilerini kullanmak suretiyle dikey ofset ölçümü öneren bir çalışmaya rastlamadık. Ayrıca asetabulumun tavanı ile trokanter majorun tepesi arasındaki mesafenin popülasyonda ortalama değerine dair bir çalışma da yoktu. Genellikle tek taraflı dikey ofset ölçümü için kullanılan Edgren'in tanımladığı articulo-trochanteric distance (ATD) dir. ATD ile ASTM arasındaki fark, superior referans noktası olarak ATD de femur başı üst çizgisinin ASTM de ise sourcilden geçen çizginin kullanılmasıdır (11) (**Şekil 5**).



**Şekil 5:** (A) Asetabulo-trokanterik mesafe: ASTM  
(B) Articulo-trochanteric distance: ATD

Dolayısıyla femur başında deformasyon, düzensizlik, kalça ankilozu gibi durumlarda ATD ölçümü sağlıklı bir şekilde yapılamayabilir. Eklem içi patoloji nedeniyle optimal bir ATD ölçümü yapılamadığı durumlarda ASTM ölçümü alternatif bir teknik olarak kullanılabilir. Ayrıca, ASTM nin kadın ve erkek için ortalama değerinin bilinmesi ve cerrahi planlanan hastada pre-op ASTM değerinin belirlenmesi klinik uygulamada faydalı olabilir.

Bu çalışmada Ortopedi ve Travmatoloji Polikliniği'ne başvuran ve yakınması nedeniyle pelvis grafisi çekirilen ve kalça patolojisi saptanmayan 202 hastanın radyografileri dijital ortamda retrospektif olarak değerlendirilmiş ve iki yazar tarafından ASTM ölçümleri yapılmıştır. Elde ettiğimiz sonuçlara göre ASTM ölçümü tekrarlanabilir ve gözlemci içi ve gözlemciler arası güvenilirliği yüksek bir ölçümdür.

Bizce bu çalışmanın zayıf yönü; nispeten sınırlı örneklem sayısının olması ve ölçümlerin asetabuler patoloji ve displazilerden etkilenmesidir. Bu anlamda örneğin revizyon kalça protezi planlamasında ya da primer olgularda eğer asetabuler defekt ya da displazi varsa kullanılamayacaktır. Çünkü tanımladığımız yöntemde her iki sourcil'den geçen referans çizgisi yere paralel olmalıdır. Asetabuler displazilerde –özellikle asetabulumun supero-lateral kenarını ilgilendirenlerde- sourcil deforme olacağından referans noktası bozulacaktır. Yine displastik asetabulum ile normal asetabulumun koronal planda yükseklikleri eşit olmayacağından yere paralel bir üst referans çizgisi elde etmek imkansızdır.

Buna karşılık yöntemin primer kalça artroplastisi planlamada, kalça kırıklarında ve pediatrik ortopedide (asetabuler displazi olmayan olgularda) dikey ofset ölçümünde güvenle kullanılabileceğini düşünmekteyiz.

## KAYNAKLAR

1. Flecher X, Ollivier M, Argenson JN. Lower limb length and ofset in total hip arthroplasty. *Orthop Traumatol Surg Res* 2016, 102 (1 Suppl), 9-20.
2. Lakshmanan P, Ahmed SM, Hansford RG, Woodnutt DJ. Achieving the required medial ofset and limb length in total hip arthroplasty. *Acta Orthop Belg* 2008, 74(1), 49-53.
3. Pathak PK, Gupta RK, Meena HS, Fiske R. Limb length discrepancy after total hip arthroplasty: a systematic review. *Int J Res Orthop* 2018, 4(5), 690-7.
4. Edwards BN, Tullos HS, Noble PC. Contributory factors and etiology of sciatic nerve palsy in total hip arthroplasty. *Clin Orthop* 1987, 218, 136-141.
5. Matsuda K, Nakamura S, Matsushita T. A simple method to minimize limb-length discrepancy after hip arthroplasty. *Acta Orthop* 2006, 77(3), 375-9.
6. Austin MS, Hozack WJ, Sharkey PF, Rothman RH. Stability and leg length equality in total hip arthroplasty. *J Arthroplasty* 2003, 18 (3 Suppl 1), 88-90.

- 7.** Krishnan SP, Carrington RWJ, Mohiyaddin S, Garlic N. Common misconceptions of normal hip joint relations on pelvic radiographs. *J Arthroplasty* 2006, 21(3), 409-12.
- 8.** Edgren W. Coxa plana. A clinical and radiological investigation with particular reference to the importance of the metaphyseal changes for the final shape of the proximal part of the femur. *Acta Orthop Scand Suppl.* 1965;(Suppl 84):1-129.
- 9.** Stans AA, Pagnano MW, Shaughnessy WJ, Hanssen AD. Results of total hip arthroplasty for Crowe type III developmental dysplasia. *Clin Orthop Relat Res* 1998. 348, 149-57.
- 10.** Cassidy KA, Noticewala MS, Macaulay W, Lee JH, Geller JA. Effect of femoral offset on pain and function after total hip arthroplasty. *J Arthroplasty* 2012, 27(10), 1863-9.
- 11.** Tannast M, Anderson SE, Siebenrock KA. Femoroacetabular impingement: Radiographic diagnosis-What the radiologist should know .*Musculo skeletal imaging review; Am J Roentgenol* 2007;188:1540-52.