

OLGU YAZISI / CASE REPORT

## ÖN KAMARADA PERFLORODEKALİN BAKİYESİ: İKİ OLGU SUNUMU

PERFLUORODECALIN RESIDUE IN THE ANTERIOR CHAMBER: REPORT OF TWO CASES

Raşit KILIÇ<sup>1</sup>, Ayşe ÖNER<sup>2</sup>, Osman Ahmet POLAT<sup>2</sup>, Alperen AĞADAYI<sup>2</sup>, Burcu BARAN<sup>2</sup>,  
Ender SIRAKAYA<sup>2</sup>

<sup>1</sup>Sivas Numune Hastanesi Göz Kliniği

<sup>2</sup>Erciyes Üniversitesi Tıp Fakültesi Göz Hastalıkları Anabilim Dalı

### ÖZ

Perflorodekalin sıvısı vitreoretinal cerrahide geçici göz içi tamponatı olarak kullanılır. Bu çalışmada sunulan 65 ve 71 yaşındaki iki olguya, regmatojen retina dekolmanı tanısı ile pars plana vitrektomi ameliyatı yapılmış ve her iki hastada da perflorodekalin sıvısı geçici göz içi tamponatı olarak kullanılmıştır. Her iki olgusunda ameliyat öncesinde psödofovakik olduğu görülmüş ve arka kapsülün sağlam olduğu saptanmıştır. İlk olguda birinci hafta da, ikinci olguda birinci ayda ön kamarada perflorodekalin kalıntısı saptanmıştır. İlk olguda ameliyattan 2 hafta sonra, ikinci olguda ise 7 ay sonra ön kamaraya lavajı yapılarak perflorodekalin bakiyesi uzaklaştırılmıştır. İki olguda da ön kamaraya lavajı öncesi ve sonrasında kornea saydam olarak değerlendirilmiş ve herhangi bir korneal toksisite bulgusu saptanmamıştır.

**ANAHTAR KELİMELER:** Korneal toksisite, ön kamarada perflorodekalin, pars plana vitrektomi, retina dekolmanı

### ABSTRACT

Perfluorodecalin liquid is used as a temporary intraoperative intraocular tamponade in vitreo-retinal surgeries. In this study, 65 and 71-years-old two cases underwent pars plana vitrectomy surgeries with the diagnosis of rhegmatogenous retinal detachment and perfluorodecalin liquid was used as a temporary intraocular tamponade for both of the patients. Both patients were pseudophakic and posterior capsules were intact. Perfluorodecalin residues were detected in the anterior chamber in the first week postoperatively for the first case and in the first month for the second case. The perfluorodecalin liquid residues were removed by performing anterior chamber irrigation 2 weeks after the surgery for the first case and 7 months after the surgery for the second case. Corneas were clear and there was not any corneal toxicity findings for both cases before and after the anterior chamber irrigation

**KEYWORDS:** Corneal toxicity, pars plana vitrectomy, perfluorodecalin in anterior chamber, retinal detachment

**Geliş Tarihi / Received:** 09.04.2015

**Kabul Tarihi / Accepted:** 17.06.2015

**Yazışma Adresi / Correspondence:** Dr. Raşit Kılıç  
Sivas Numune Hastanesi Göz polikliniği/ Sivas  
kilicrasit@gmail.com

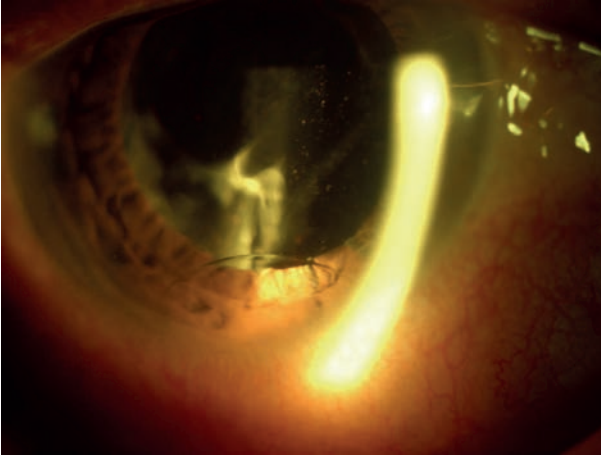
## GİRİŞ

Perflorodekalin sıvısı subretinal sıvıya göre daha yoğun olduğundan dolayı vitreoretinal cerrahide sıklıkla kullanılan geçici göz içi tamponatıdır (1-3). Cerrahinin bitiminde kullanıldıktan sonra tekrar alınır. Nadiren, ortam bulanıklığı olan olgularda tamamen uzaklaştırılamayabilmektedir. Yüksek yüzey gerilimi olduğundan retinal delik, iridektomi ve pupilla gibi deliklerden geçebilmektedir. Retinaya ve ön kamaraya geçtiğinde korneaya toksisite yapabilmektedir (4,5).

Bu çalışmada vitreoretinal cerrahi geçirdikten sonra ön kamarada perflorodekalin kalıntısı kalmış iki olgu sunulmaktadır.

### OLGU 1

Kliniğimizde, 65 yaşındaki erkek hastaya yırtıklı retina dekolmanı tanısı ile pars plana vitrektomi operasyonu yapılmıştır. Hastanın ameliyat öncesinde psödo-fakik olduğu görülmüştür. Perflorodekalin ameliyat esnasında geçici göz içi tamponat olarak kullanılmıştır. Ameliyat sonrası birinci hafta kontrolünde ön kamarada korneaya temas halinde perflorodekalin kalıntısı tespit edilmiştir (**Resim 1**). Göz içi lensi arkasında arka kapsül sağlam olarak görülmüştür. Spekü-



**Resim 1:** İlk olgu, ön kamarada perflorodekalin bakiyesi görülmektedir.

ler mikroskopide polimegatizm, polimorfizm ve korneal endotel hücre sayısının 1500/ mm<sup>2</sup> olduğu görülmüştür (**Resim 2**). Santral kornea kalınlığı ise aynı göz de 547 mikron olarak ölçülmüştür. Ameliyat sonrası ikinci haftada ön kamaraya lavajı yapılarak perflorodekalin uzaklaştırılmıştır. Bir hafta sonraki kontrolde kornea

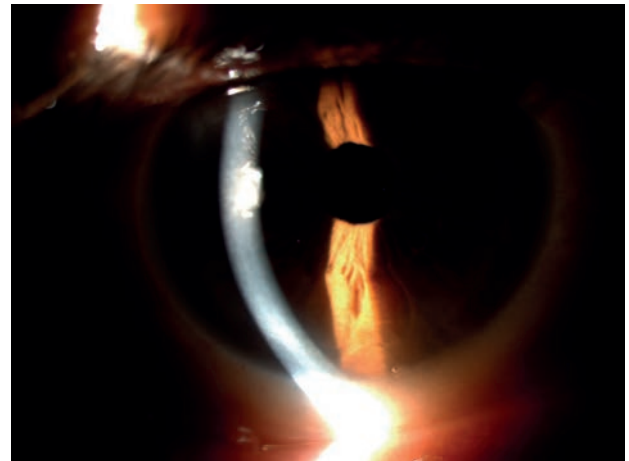


**Resim 2:** İlk olgunun kornea endotel hücre yoğunluğunu gösteren spekül mikroskopi görüntüsü.

saydam olarak değerlendirilmiş ve herhangi bir korneal toksisite bulgusu saptanmamıştır. Hasta daha sonraki kontrollerine gelmeyerek takipten çıkmıştır.

### OLGU 2

71 yaşındaki erkek hasta, yırtıklı retina dekolmanı tanısı ile kliniğimizde pars plana vitrektomi ameliyatı yapılmıştır. Hastanın operasyon öncesinde psödo-fakik olduğu saptanmıştır. Ameliyat sonrası birinci ayda dekolmanın nüks etmesi sonucu ikinci kez pars plana vitrektomi ameliyatı yapılmış ve her iki ameliyatta da perflorodekalin geçici göz içi tamponatı olarak kullanılmıştır. Ameliyat sonrası birinci ay kontrolünde ön kamarada korneaya temas halinde perflorodekalin kalıntısı olduğu görülmüştür (**Resim 3**). Göz içi lensi arkasında arka kapsül



**Resim 3:** İkinci olgu, ön kamarada perflorodekalin bakiyesi izlenmektedir.

sağlam olarak tespit edilmiştir. Santral kornea kalınlığı ise aynı gözde 538 mikron ölçülmüştür. Hasta başlangıçta tedaviyi kabul etmemiş ancak 7 ay sonra tedaviyi kabul ederek ön kamaraya lavajı yapılarak perflorodekalin ön kamaradan uzaklaştırılmıştır. 6 ay sonraki kontrolde kornea saydam olarak değerlendirilmiş ve herhangi bir korneal ödem veya neovaskülarizasyon bulgusu saptanmamıştır.

## TARTIŞMA

Perflorodekalin retina dekolmanlı olgularda cerrahi esnasında kullanılan introküler tamponattır. Perflorodekalinin geçici tamponat olarak kullanımı çok iyi tolere edilmektedir (2,3). Korneal ödem gibi ortam bulanıklığı olduğu durumlarda ameliyat sonrası tamamen uzaklaştırmak zor olabilir. Bu gibi durumlarda daha dikkatli bir perflorodekalin temizliği yapılmalıdır. Ameliyat sonrasında tamamen göz içerisinden uzaklaştırılmayan perflorodekalin toksik etkilere neden olmaktadır. Zonül defekti, afaki gibi durumlarda yüksek yüzey gerilimi sayesinde ön kamaraya geçerek kornea ödemi ve vaskülarizasyona neden olabilmektedir (4-6).

Wilbanks ve arkadaşları retina dekolmanı nedeni ile pars plana vitrektomi ameliyatından sonra ön kamarada dekaline bakiyesi kalmış 5 olguyu takip etmişler ve 4 vaka da korneada değişiklikler geliştiğini gözlemlemişlerdir (5). Üç olguda 4 ila 13 haftalar arasında perflorodekalin-korneal endotel teması alanında ödem geliştiğini saptamışlardır. Perflorodekalin ön kamaradan uzaklaştırıldıktan sonra iki olguda penetran keratoplasti gerektiğini, bir olguda ise ödemin gerilediğini bildirmişlerdir. Bir olguda ise 12 ay sonra yine perflorodekalin-korneal endotel temas alanında ödem olmaksızın derin vaskülarizasyon geliştiğini saptamışlardır. Lu ve arkadaşları yaptıkları hayvan çalışmalarında pannus formasyonunun dördüncü, korneal bulanıklığın beşinci, keratik presipitat ve retrokorneal fibröz membran gelişiminin ise altıncı haftada başladığını bildirmişler ve 22. hafta sonunda tüm olgularda korneal temas bölgesinde bulanıklık geliştiğini gözlemlemişlerdir (6).

Bu çalışmada bildirilen olguların ikisi de psödo-fakikti ve arka kapsül sağlam görünümdeydi.

Perflorodekalin sıvısının muhtemel bir zonül defektinden ön kamaraya geçtiğini düşünmekteyiz. İlk olguda pars plana vitrektomiden iki hafta sonra perflorodekalin ön kamaradan uzaklaştırılmış ve klinik olarak herhangi bir değişiklik saptanmamıştır. Ancak ödem veya vaskülarizasyon olmamasına rağmen speküler mikroskopi ile endotel hücre yoğunluğunda azalma, polimegatizm ve polimorfizm görülmüştür. Bu durumun, hastanın yaşına ve geçirdiği göz içi cerrahilerine bağlı olarak geliştiği düşünülebilir. İkinci olguda ise 7 aylık perflorodekalin-korneal endotel teması olmasına rağmen herhangi bir korneal toksisite bulgusu görülmemiştir. Ancak, Cauchi ve ark. ön kamarada perflorodekalin bakiyesi kalmış bir olguda 15 ay sonra korneal ödem ve vaskülarizasyon geliştiğini bildirmiştir (4). Literatürde bildirilen olgular, korneal toksisite bulgularının genellikle ilk haftalarda görüldüğünü, ancak geç dönemlerde de ortaya çıkabileceğini göstermektedir (4-6). Bundan dolayı, korneayı olası toksik etkilerden koruyabilmek amacıyla erken dönemde perflorodekalinin ön kamaradan uzaklaştırılması gerektiğini düşünmekteyiz.

## KAYNAKLAR

1. Chang S, Lincoff H, Zimmerman NJ, et al. Giant retinal tears: surgical techniques and results using perfluorocarbon liquids. *Arch Ophthalmol* 1989; 107(5): 761-6.
2. Blinder KJ, Peyman GA, Desai UR, et al. Vitreous, a short-term vitreoretinal tamponade. *Br J Ophthalmol* 1992; 76(9): 525-8.
3. Bottoni F, Sborgia M, Arpa P, et al. Perfluorocarbon liquids as postoperative short-term vitreous substitutes in complicated retinal detachment. *Graefes Arch Clin Exp Ophthalmol* 1993; 231(11): 619-28.
4. Cauchi P, Azuara-Blanco A, McKenzie J. Corneal toxicity and inflammation secondary to retained perfluorodecalin. *Am J Ophthalmol* 2005; 140(2): 322-3.
5. Wilbanks GA, Apel AJ, Jolly SS, et al. Perfluorodecalin corneal toxicity: five case reports. *Cornea* 1996; 15(3): 329-34.
6. Lu F, Tang S, Zhu X, et al. Experimental study on the effect of perfluorodecalin on rabbit corneas. *Yan Ke Xue Bao* 2001; 17(1): 16-20.