

## PATOLOJİ UZMANI GÖZÜYLE KİST HİDATİK

### CYST HYDATID: FROM THE SIGHT OF A PATHOLOGIST

Seda GÜN<sup>1</sup>, Özlem TERZİ<sup>2</sup>, Filiz KARAGÖZ<sup>1</sup>

<sup>1</sup>Ondokuz Mayıs Üniversitesi, Tıp Fakültesi, Patoloji Anabilim Dalı  
<sup>2</sup>Ondokuz Mayıs Üniversitesi, Tıp Fakültesi, Halk Sağlığı Anabilim Dalı

#### ÖZ

**AMAÇ:** Bu çalışmada üniversitemiz Patoloji Anabilim Dalı'nda, yaklaşık olarak son 10 yılda Kist Hidatik tanısı alan vakaların klinik ve histopatolojik değerlendirilmesi amaçlanmıştır.

**GEREÇ VE YÖNTEM:** Kist Hidatik tanısı alan vakaların bazı sosyo-demografik özellikleri, gönderen bölüm, lezyonun yerleşim yeri, biyopsi materyalinin türü, histopatolojik bulguları, nüks oranları değerlendirildi. Veriler ortalama  $\pm$  standart sapma (minimum-maksimum) ve sayı (%) şeklinde ifade edildi. Verilerin istatistiksel analizlerinde Ki Kare testi kullanıldı ve istatistiksel anlamlılık düzeyi  $p < 0.05$  olarak kabul edildi.

**BULGULAR:** Çalışmanın sonucunda yaklaşık 10 yıllık süreçte üniversitemizde histopatolojik olarak Kist Hidatik tanısı alan 57 hasta olduğu tespit edildi. Hastaların % 56'sı kadın, %44'ü erkekti ve yaş ortalamalarının  $40.8 \pm 19.1$  (4-84) yıl olduğu belirlendi. Yaş grubuna göre incelendiğinde vakalar en sık 40-59 yaş (%33) ve 20-39 yaş (%30) grubunda idi ve cinsiyetler arasında yaş grubu ve yaş ortalaması açısından istatistiksel anlamlı fark yoktu ( $p > 0.05$ ). En sık tutulum karaciğerde (%60) ve ikinci olarak ise akciğerde (%26) saptandı ve cinsiyetler arası tutulum yerine göre anlamlı fark olmadığı ( $p > 0.05$ ) belirlendi. Sadece 6 (%11) vakada skoleks olduğu görüldü.

**SONUÇ:** Endemik bölgeler dışında Kist Hidatik hastalığının tanısı özellikle de atipik yerleşim yeri mevcutsa zordur. Bu durumda histopatolojik tanı gereklidir.

**ANAHTAR KELİMELE:** Kist Hidatik, Kistik Ekinokokkozis, Hidatidozis, Histopatoloji, Epidemiyoloji

#### ABSTRACT

**OBJECTIVE:** In this study, we aimed to evaluate the clinical and histopathological findings of Cyst Hydatid patients in the last 10 years at the Department of Pathology of our university.

**MATERIAL AND METHODS:** In this descriptive study, we evaluated some of the socio-demographic characteristics, origin, location, the type of biopsy material, histopathologic findings and recurrence rates of cyst hydatid patients. Data were expressed as mean  $\pm$  standard deviation (min-max) and number (%). Chi-square test was used in the statistical analysis of the data and statistical significance level was accepted as  $p < 0.05$ .

**RESULTS:** As a result of the study, 57 patients with cystic hydatid were diagnosed histopathologically in our university for 10 years. According to gender, there were 56% female patients, 44% male patients and mean age was  $40.8 \pm 19.1$  (4-84) years. According to the age group, patients were mostly between of 40-59 years (33%) and 20-39 years (30%). The most frequent involvement was found in the liver (60%) and secondly in the lung (26%). Only 6 (11%) were found to have a scolex.

**CONCLUSIONS:** Except for endemic areas, hydatid cyst is difficult to diagnose when its in atypical locations. Histopathological diagnostic confirmation is necessary in this case.

**KEYWORDS:** Hydatid cyst, Echinococcosis, Hydatidosis, Histopathology, Epidemiology

## GİRİŞ

Hidatik kist hastalığı dünya çapında önemli sağlık sorunlarından biridir. Hidatik kist(HK) tenya *Echinococcus* larvalarının sebep olduğu bir hastalıktır. İnsanlarda en sık rastlanan enfeksiyon etkeni *Echinococcus granulosus*'dur. İnsanlar; tenyanın biyolojik siklusunda yer almaz ve rastlantısal ara konakçılardır. Enfekte köpeklere yakın temas, çevreye yayılan parazit yumurtalarının sindirilmesi ya da inhalasyonu ile enfekte olurlar. *E. granulosus*' un neden olduğu kistlerin %50-70'i karaciğerde, %10-30'u akciğerde, %10'u diğer doku ve organlarda yerleşir. Hidatik kist hastalığında olguların %80-90'ında tek organ tutulumu izlenirken, %70'i soliterdir(1,3).

Tanı anamnez, klinik bulgular, laboratuvar testleri ve radyolojik incelemeler ile konulabilirse de kesin tanı için cerrahi eksizyon ve histopatolojik inceleme gereklidir (4).

Çalışmamızda 10 yıllık sürede hidatik kist tanısını koyduğumuz olgularının klinik ve histopatolojik özellikleri açısından retrospektif değerlendirilmesi amaçlanmıştır.

## ETİK KURUL ONAYI

Samsun Ondokuz Mayıs Üniversitesi Klinik Araştırmalar Etik Kurulu'ndan 1478 sayı ile onay alınmıştır.

## GEREÇ VE YÖNTEM

Tanımlayıcı tipteki bu çalışmada 2005-2016 tarihleri arasında üniversitemiz Patoloji Anabilim Dalında HK tanısı alan vakalar retrospektif olarak tarandı. Hidatik kist tanısı konulan vakaların bazı sosyo-demografik özellikleri, gönderen bölüm, lezyonun yerleşim yeri, biyopsi materyalinin türü, histopatolojik bulguları ve nüks oranları değerlendirildi. Veriler ortalama  $\pm$  standart sapma (minumum-maksimum) ve sayı (%) şeklinde ifade edildi. Verilerin istatistiksel analizlerinde Ki Kare testi kullanıldı ve istatistiksel anlamlılık düzeyi  $p < 0.05$  olarak kabul edildi.

## BULGULAR

Çalışmanın sonucunda yaklaşık 10 yıllık süreçte üniversitemizde histopatolojik olarak Kist Hidatik tanısı alan 57 hasta olduğu tespit edildi. Hastaların % 56.1'i kadın, %43.9'u erkekti ve yaş ortalamalarının  $40.8 \pm 19.1$  (4-84) yıl olduğu be-

lirlendi. Yaş grubuna göre incelendiğinde vakalar en sık 40-59 yaş (%33.3) ve 20-39 yaş (%29.8) grubunda idi ve cinsiyetler arasında yaş ortalaması ve yaş grubu açısından istatistiksel anlamlı fark yoktu( $p > 0.05$ ) (Tablo 1).

**Tablo 1:** Kist hidatik vakalarının yaş grubu ve cinsiyete göre dağılımları

Cinsiyet	Yaş Grubu n (%)*				Toplam** n(%)	X <sup>2</sup> p
	0-19	20-39	40-59	60 ve üstü		
Kadın	5 (15,6)	10 (31,3)	13 (40,6)	4 (12,5)	32 (56,1)	
Erkek	5 (20,0)	7 (28,0)	6 (24,0)	7 (28,0)	25 (43,9)	3,11
Toplam	10 (17,5)	17 (29,8)	19 (33,3)	11 (19,3)	57 (100,0)	0,37

\*sıra yüzdeleri verilmiştir. \*\* Sütun yüzdeleri verilmiştir.

En sık tutulum karaciğerde (%59.6) ve ikinci olarak ise akciğerde (%21.1) saptandı. 2 (%2) olgu dalak,2 (%4) olgu böbrek, 1(%2) olgu mesane, 1(%2) olgu omentum, 1 (%2) olgu alt ekstremitte yumuşak dokuda, 1(%2)olgu karın duvarında yumuşak dokuda, 1(%2) olgu retroperiton yumuşak dokuda tespit edildi. Cinsiyetler arası tutulum yerine göre anlamlı fark olmadığı ( $p > 0.05$ ) belirlendi (Tablo 2).

**Tablo 2:** Kist hidatik vakalarının cinsiyete ve tutulum yerine göre dağılımları

Tutulmuş Yeri	Cinsiyet n (%)		Toplam
	Kadın	Erkek	
Karaciğer	21 (65,6)	13 (52,0)	34 (59,6)
Akciğer	5 (15,6)	7 (28,0)	12 (21,1)
Dalak	0	2 (8)	2 (3,5)
Böbrek	1(3,1)	1(4)	2(3,5)
Mesane	1(3,1)	0	1(1,75)
Yumuşak doku	2(6,3)	1(4)	3 (5,3)
Omentum	1(3,1)	0	1(1,75)
Diğer(çoklu organ)	1(3,1)	1(4)	2(3,5)
	32 (100,0)	25(100,0)	57 (100,0)

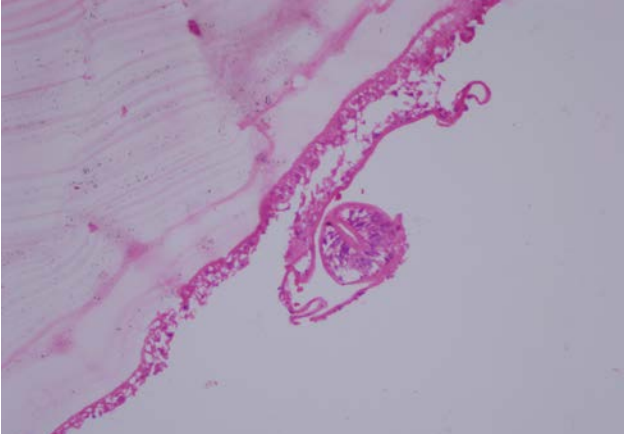
\*Sütun yüzdeleri verilmiştir.

Vakaların 55(%96)'inde tek organ tutulumu izlenirken 2(%4)'sinde çoklu organ tutulumu gözlemlendi. Çoklu organ tutulumunda karaciğer, akciğer(n:1.%2) ve karaciğer, dalak kombinasyonları(n:1.%2) izlendi. Çoklu organ tutulumu izlenen vakaların biri erkek biri kadındı.

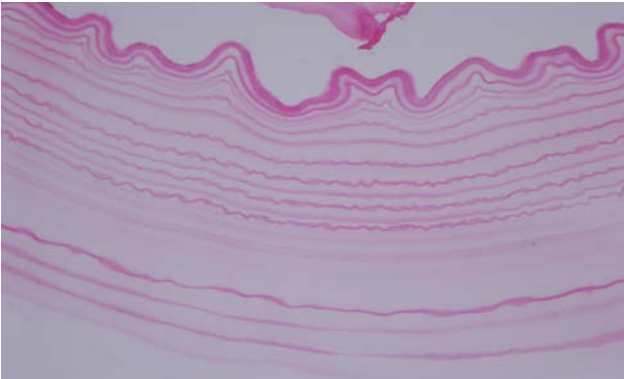
Patoloji laboratuvarına gelen materyaller eksizyonel nitelikte olup en sık genel cerrahi servisten (%96) gönderilmiştir. Bunu üroloji ve ortopedi servisi izlemektedir.

Histopatolojik olarak içte germinatif membran, eozinofilik boyanan nükleussuz, aselüler lameller kütikula tabakası ve en dışta fibröz doku, iltihabi granülasyon dokusu gözlemlendi. Vakaların hepsinde(%100) kütikula tabakası izlenirken, 4(%7)'ünde germinatif membran ve sadece 6(%11)'sında kist lümeninde skoleks olduğu tespit edildi (Resim 1,2).

Vakalarda nüks ve mortalite oranı % 0'dı.



**Resim 1:** Germinatifmembran ve skoleks (HEx400)



**Resim 2:** Lameller kütikülmembran(HEx400)

## TARTIŞMA

*Echinococcus granulosus* larvalarının sebep olduğu bir insan enfeksiyonu olan HK, ülkemizde ve dünyadaki en önemli zoonotik hastalıklardan biridir. İnsanlarda iş kaybına, yüksek tedavi masraflarına ve ölümlere yol açmaktadır (5,6). Dünyada batı ve orta Asya, Çin, Güney Amerika, Avustralya, kuzey ve doğu Afrika ve Akdeniz havzasındaki bir çok ülke endemik bölgeler arasında yer alırken ülkemizde de Doğu ve Güneydoğu bölgeleri yüksek parazit prevalansının izlendiği alanlardır(5,7).

Hidatik kist her iki cinste de görülmesine karşın literatürdeki çalışmalarda kadınlarda erkeklerden daha fazla olduğu tespit edilmiştir(8). Kadınlarda görülme oranı Türkiye'den Bektaş ve arkadaşlarının yaptığı çalışmada %55.8, Yücel ve arkadaşlarının çalışmasında ise %66.1 bulunmuştur(4,9).

Bizim çalışmamızda da bu oran literatüre benzer özellikte %56'dır. Diğer ülkelerdeki çalışmalarda bizim çalışmamıza benzer olarak genç ve orta yaş gruplarında yüksek oranda rapor edilmiştir ve bireylerin cinsiyetleri arasında yaş

grubu ve ortalaması oranlarında anlamlı fark görülmemiştir (10). Hidatik kist vücudun hemen her bölgesine yerleşebilir. Literatürde bildirilmiş; kemik, yumuşak doku, beyin, pankreas, orbita, diyafragma gibi farklı lokalizasyonlu olgular mevcuttur(11). Bizim serimizde de dalak, böbrek, mesane, karın duvarı, alt ekstremitte yumuşak doku gibi farklı lokalizasyonlar izlenmektedir. Cinsiyetler arasında tutulum yerine göre istatistiksel olarak anlamlı fark görülmedi. Hidatik kistler çoğunlukla asemptomatik olduğundan komplikasyonlar geliştiğinde rastlantısal olarak tespit edilir(4,10). Laboratuvar ve radyolojik yöntemler tanı da yardımcı olsada kesin tanısı patolojik inceleme ile konur. Larva, değişik organlarda kapillerlerde yerleşir ve daha sonra mononükleer hücreler, lökosit ve eozinofillerden oluşan inflamatuvar reaksiyonu başlatır. Bu reaksiyon larvaların çoğunu ortadan kaldırır. Geriye kalanlar kistleşir. Kistler mikroskopik düzeyde başlar ve zamanla büyük çaplara ulaşır. Son çalışmalar da HK hastalarında doğal bağışıklık hücrelerinden çeşitli T hücre tiplerinin özellikle de Gamma delta ( $\gamma\delta$ ) T hücrelerinin azaldığını ve bunun hastalık patogenezine etkisinin bulunabileceği gösterilmiştir(13,14).

Histopatolojik incelemede; kistik yapı da içte skoleksler, nükleuslugerminatifmembran ve dışta nükleus içermeyen lamine membran (kütikula) saptanır. Nükleus içermeyen laminasyon gösteren bu tabaka hidatik kist için ayırt edicidir. En dışta ise, fibröz kapsül veya inflamatuvar hücreler içeren granülasyon dokusu izlenir(2,4,6,12,13). Bizim çalışmamızda olguların hepsinde hidatik kist için ayırt edici olan kutikula izlendi. Vakaların sadece %11 'inde skoleks gözlemlendi. Literatüre baktığımızda bu oranın düşük olduğunu saptadık(3,9). Bunun nedeninin kistin oluşum süresi veya yeterli sayıda örneklem yapılmaması ile ilişkilendirdik.

Endemik olarak görülen hidatik kist önemli bir sağlık problemidir. Karaciğer ve akciğer dışında, vücudun birçok bölgesinde izlenebilmektedir. Farklı lokalizasyonlar ayırıcı tanı problemlerine yol açmaktadır. Bu nedenle özellikle endemik alanlarda kistik lezyonların incelenmesinde hidatik kist hastalığı akla gelmeli ve bu açıdan ayrıntılı mikroskopik inceleme yapılmalıdır. Yazımızda 57 kist hidatik olgusuna ait geniş bir

serinin klinik ve histopatolojik bulguları dökümanete edilerek klinisyen ve patoloğlara yol göstermesi ve literatüre katkı yapması hedeflenmiştir.

## KAYNAKLAR

1. Aslanabadi S, Zarrintan S, Abdoli-Oskoueı S, et al. Hydatid cyst in children: A 10-year experience from Iran. *Afr J Paediatr Surg* 2013; 10(2):140-4.
2. Sakamoto T, Gutierrez C. Pulmonary complications of cystic echinococcosis in children in Uruguay. *PatholInt* 2005;55(8):497-503.
3. Grosso G, Gruttadauria S, Biondi A, et al. World wide epidemiology of liver hydatidosis including the Mediterranean area. *World J Gastroenterol.* 2012; 18: 1425-1437.
4. Bektas S, Erdogan N. Y, Sahin G ve ark. Clinicopathological Findings of Hydatid Cyst Disease: A Retrospective Analysis. *AnnClinPathol*2016; 4(3): 1071.
5. Yazar S, Yaman O, Cetinkaya F, et al. Cystic echinococcosis in Central Anatolia, Turkey. *SaudiMed J* 2006;27:205-209.
6. Balkanlı K, Öztekin İ, Okay T. Akciğer kist hidatiği ve cerrahi tedavi sonuçlarımız. *Türk patoloji Dergisi* 1991; 7-1:45-49.
7. Brundu D, Piseddu T, Stegel G, et al. Retrospective study of human cystic echinococcosis in Italy based on the analysis of hospital discharge records between 2001 and 2012. *Acta Trop.* 2014; 140:91-6.
8. Kohansal MH, Nourian A, Bafandeh S. Human Cystic Echinococcosis in Zanjan Area, Northwest Iran: A Retrospective Hospital Based Survey between 2007 and 2013. *Iran J PublicHealth.* 2015; 44: 1277-1282.
9. Yucel Y, Seker A, Eser I, et al. Surgical treatment of hepatic hydatid cysts A retrospective analysis of 425 patients. *AnnItalChir* 2015; 86: 437-443.
10. Özgür T, Kaya Ö.A, Hakverdi S ve ark. Ekinokokkozis olgularının histopatolojik yönden retrospektif olarak değerlendirilmesi *Dicle Tıp Dergisi* 2013; 40 (4): 641-644.
11. Rokni MB. Echinococcosis/hydatidosis in Iran. *Iranian J Parasitol* 2009;4:1-16.
12. Canda MS, Guray M, Canda T, et al. The Pathology of Echinococcosis and the Current Echinococcosis Problem in Western Turkey (A Report of Pathologic Features in 80 Cases). *Turk J MedSci* 2003; 33: 369-374.
13. Neil D.T. Liver and gallbladder. In: Kumar V, Abbas AK, Aster JC (Editors). *Robbins and Cotran Pathologic Basis of Disease.* 9. Baskı, Canada: ElsevierSaunders, 2015: 821-82.
14. Wang H, Li M, Zhang X, et al. Impairment of peripheral Vdelta2 T cells in human cystic echinococcosis. *ExpParasitol.* 2017 Mar;174:17-24.